Aus dem Röntgeninstitut der Universität Basel
(Vorsteher: Prof. Dr. M. Lüdin)

Ein Beitrag zur Differentialdiagnose zwischen der Spondylitis tuberculosa und der primär chronischen Osteomyelitis der Wirbelsäule

(Mit 10 Textabbildungen)

Inaugural-Dissertation

zur Erlangung der Doktorwürde
der Medizinischen Fakultät der Universität Basel
vorgelegt von

I. DAVID WAITZEL
aus
New York
(U. S. A.)

STETTEN/BASEL 1938
BUCHDRUCKEREI KARL SCHAHL

Von der Medizinischen Fakultät Basel genehmigt

auf Antrag von Herrn Professor Dr. M. LÜDIN

Tag der Promotion: 8. Februar 1938

R. UNIV.
BIBLIOTHEEK
LEIDEN

Einleitung.

Mit dieser Arbeit wird an Hand eines Materials von 50 Fällen von Spondylitis tuberculosa und 2 Fällen von chronischer Osteomyelitis der Wirbelsäule ein Beitrag zur Frage der Differentialdiagnostik dieser Krankheiten geliefert.

Die Diagnostik hat sich nicht nur auf die Differenzierung zwischen Spondylitis tuberculosa und chronischer Osteomyelitis zu beschränken; auch eine Reihe anderer Affektionen ist stets in Erwägung zu ziehen. Dementsprechend werde ich in meiner Arbeit kurz die akute Osteomyelitis, die Spondylitis infectiosa und die malignen Geschwulsterkrankungen der Wirbelsäule streifen. Auf eine Erörterung der Frakturen und Luxationen, der luetischen und actinomykotischen Erkrankungen und anderer Affektionen konnte in diesem Zusammenhang verzichtet werden, teils wegen der geringen differentialdiagnostischen Bedeutung, teils wegen der Seltenheit dieser Erkrankungen.

Der Bedeutung der Röntgenologie für die Differentialdiagnostik der Tuberkulose und der chronischen Osteomyelitis der Wirbelsäule Rechnung tragend, wird röntgenologischen Fragen besondere Beachtung geschenkt.

Der Aufbau unserer Untersuchung gestaltet sich unter Berücksichtigung dieser Gesichtspunkte wie folgt:

A) Ausführliche Besprechung der eigenen Fälle von chronischen infektiösen Erkrankungen der Wirbelsäule.
   I. Spondylitis tuberculosa (2 Fälle).
   II. primär chronische Osteomyelitis (2 Fälle).

B) Differentialdiagnostische Abgrenzung dieser Fälle gegenüber
   I. malignen Tumoren,
   II. akuten infektiösen Erkrankungen,
      1. akute Osteomyelitis,
      2. Spondylitis infectiosa.

C) Beschreibung der Symptome und der im Schrifttum niedergelegten Anschauungen über die chronischen infektiösen Erkrankungen der Wirbelsäule:
   I. Spondylitis tuberculosa,
   II. primär chronische Osteomyelitis.

D) Differentialdiagnose zwischen Spondylitis tuberculosa und primär chronischer Osteomyelitis.

E) Kurze kritische Besprechung der klinischen und röntgenologischen Hauptsymptome der eigenen Fälle.

F) Zusammenfassung.

Bei den Erkrankungen der Wirbelsäule sind zwei Hauptformen zu unterscheiden: die nicht-infektiösen und die infektiösen Erkrankungen. Unter den ersteren interessiert uns insbesondere der maligne Tumor (bezw. die Tumormetastase), unter den letzteren die chronische Osteomyelitis und die Tuberkulose.

Bevor ich auf das eigentliche Thema „Zur Differentialdiagnose zwischen primär chronischer Osteomyelitis und Tuberkulose der Wirbelsäule" eingehe, ist zu erörtern, ob und wie weit die beiden genannten infektiösen Erkrankungen der Wirbelsäule überhaupt von den nicht-infektiösen (Spondylarthrosis, Tumor) diagnostisch zu trennen sind.

Die differentialdiagnostischen Schwierigkeiten des angeführten Problemkreises sind in den letzten 10 Jahren seit den gründlichen Untersuchungen *Oehleckers* über die chronische Wirbelosteomyelitis in zahlreichen interessanten Arbeiten (*Radt, Puhl, Lenner, Sternberg, Sussman, Gold* usw.) besprochen worden. Symptome, wie sie bei chronischer Wirbelosteomyelitis auftreten, werden außer bei Tumoren auch noch in ganz ähnlicher Weise bei anderen Erkrankungen beobachtet, so bei einem Rückenmarkstumor (*E. Schwarz*), bei der Thrombophlebitis (*Radt*), bei einem paranephritischen Abszeß (*Lazarus*), sowie bei der Ischias. Insbesondere bei der Ischias muß man immer auch nach einem Wirbelprozeß forschen.

A) Ausführliche Besprechung der eigenen Fälle von chron. infektiösen Erkrankungen der Wirbelsäule.

An Hand von 2 Fällen von Wirbeltuberkulose und 2 Fällen von chronischer Wirbelosteomyelitis (alle Fälle autoptisch bestätigt) sollen die wichtigsten Punkte diskutiert werden, die bei diesen in ihren Symptomen sich ähnelnden, aber pathogenetisch grundverschiedenen Krankheiten zu beachten sind.

Kurze epikritische Bemerkungen sind den einzelnen Krankheitsberichten beigefügt, die zusammenfassenden röntgenologisch wichtigen Schlußfolgerungen werden unter Berücksichtigung der bisher in der Literatur aufgestellten Lehrmeinungen im zweiten Teil der Arbeit eingehend besprochen.

I. Zwei Fälle von Tuberkulose der Wirbelsäule.

1. *Tuberkulose der Halswirbelsäule.*

Fall 1. S. M., 61 jährige Hausfrau, wird am 10. März 1936 auf die *Medizinische Universitätsklinik in Basel* (Prof. *R. Staehelin*) mit der Diagnose „Nephritis chronica, allgemeine Arteriosklerose" eingeliefert.

Familienanamnese: Keine Tuberkulose.

Persönliche Anamnese: Als Kind Masern, „Rotsucht", Pneumonie.

Seit 5—6 Jahren deutliche Dyspnée d'effort. 1935 angeblich Schlaganfall mit halbstündiger Bewußtlosigkeit, keine Lähmung. Nach 8 tägiger Bettruhe wiederhergestellt. Ende 1935 fühlt sich die Patientin nicht mehr wohl. Sie leidet viel an Kopfschmerzen, besonders im Hinterkopf und Genick, fühlt sich müde und abgeschlagen. Appetit und Schlaf schlecht.

Status: (Fol. No. 749/1936): Kleine abgemagerte Patientin mit aphonischer Stimme und schlaffem, unbeweglichem Gesicht. Auf der rechten Gesichtshälfte sind Schweißausbrüche sichtbar, während links die Haut trocken ist. Aktive Bewegungen sind äußerst selten, und auf Aufforderung dreht Patientin den Kopf nur nach links. Passiv ist das Kopfneigen nach vorn deutlich gehemmt, ebenso das Neigen bezw. Kopfdrehen nach rechts. Bei der Konvergenzprüfung weicht das linke Auge nach lateral ab. Die Zunge wird gerade herausgestreckt. Die seitliche Partie hinter dem Gaumenbogen links ist deutlich vorgewölbt, die Gaumenmandel liegt nach vorn und ist atrophisch. Die Schwellung greift auf die hintere Pharynxwand über, ist deutlich fluktuierend. Schluckakt erschwert.

Die Halswirbelsäule ist auf Stauchungsschmerz nicht empfindlich, dagegen gibt die Patientin links der Prozessi spinosi Schmerzen auf Druck an. Palpatorisch fühlt sich die Haut in diesem Gebiet etwas derber an als rechts.

Die Extremitäten werden kaum bewegt, die Bewegungen geschehen sehr langsam. Bei passiven Bewegungen Resistenz. Stark atrophische Muskeln beidseits.

Tremor der rechten Hand, Patellarreflexe beidseits vorhanden, rechts etwas abgeschwächt. Bauchdeckenreflexe nicht auslösbar. Fußklonus rechts angedeutet, Babinski rechts positiv.

Verlauf: Psychiatrische Untersuchung (15. 3.): Katatonischer Zustand bei Arteriosclerosis cerebri (Blutdruck: 220/125) und Debilitas. Am 11. 4. Konsilium mit Professor *Bing:* Rigidität beider Arme, rechts stärker als links. Untere Extremität: Rechter Patellarreflex abgeschwächt. Andeutung von Fußklonus. Babinski negativ. Linkes Bein o. B. Romberg negativ. Beine ganz steif. Sprache langsam, monoton. Pupillen eng, links etwas entrundet, reagieren beiderseits auf Licht. Bei Konvergenzprüfung weicht das linke Auge nach außen ab. Die *neurologische* Diagnose lautete: „Hemitonia (Bechterew) nach einer Apoplexie (Blutung oder Erweichungsherd im Striatum oder in der Capsula interna)".

Ende Mai beginnende Zeichen von Benommenheit, unverständliche Sprache, öfters Verschlucken beim Essen.

Am 18. 5. *otologische* Untersuchung: Gaumensegellähmung links, Ödem des linken Gaumenbogens, Lingualis- und Stimmbandlähmung links.

Juni 1936 Zunahme der Sprachstörung und der Schwellung der linken Tonsillar- und Peritonsillargegend. Das Krankheitsbild erweckte jetzt den Verdacht auf Tumor. Am 3. Juli Verlegung auf die chirurgische Universitätsklinik zur Punktion des fluktuierenden, retrotonsillären und retropharyngealen Tumors. In Lokalanästhesie lassen sich ca. 35 ccm weißlich-grauen, nicht riechenden Eiters absaugen. *Bakteriologische* Untersuchung des Punktates: Anhaemolytische Streptokokken, Staphylococcus aureus haemolyticus, *keine Tuberkelbazillen.*

Die *Röntgenaufnahmen* (Abb. 1 und 2) vom 4. Juli 1936: Aufnahme durch den Mund: Während auf der rechten Seite die Gelenkkonturen zwischen Atlas und Epistropheus gut erkennbar und scharf sind, ist die Gelenkfläche des Epistropheus links verschwommen dargestellt. Die gegenüberliegende Facies articul. inf. atlantis ist auf dieser Seite nicht mehr zu erkennen, der oberste Wirbel weist hier einen Knochendefekt auf. Die angrenzenden Knochenpartien sind unscharf strukturiert; geringfügige Kalkanreicherung. Die linke Seite des Atlas scheint nach lateral herausgepreßt zu sein und hängt zapfenförmig über die linke Kante des Epistropheus herab. Ein sichelförmiger, horizontaler Kalkschatten ist links neben dem Epistropheus. Das seitliche Bild zeigt außer minimaler Strukturunschärfe keine wesentlichen Knochenveränderungen. Der retropharyngeale Raum erscheint verbreitert. *Röntgenologische Diagnose:* Einschmelzungsprozeß am Atlas.

Da sich die Patientin dauernd verschluckt, ist die Ernährung in liegender Stellung äußerst schwierig, in sitzender erleichtert.

Am 15. Juli Extension mittels Glisson'scher Schlinge. Eine Röntgenaufnahme des Thorax ergibt kein Infiltrat. Am 20. 7. klagt Patientin über Miktionsbeschwerden. Urin stark trübe, Blasengegend indolent, Halsabszeß füllt sich wieder. Bei der Punktion (23. 7.) lassen sich 2 ccm dünnen gelben Eiters nachweisen. Mit Besserung der Schluckbeschwerden (28. 7.) sinken die Temperaturen. Am 3. 8. wird der Puls, nachdem die Patientin schon seit Tagen somnolent war, fadenförmig, der Exitus erfolgt am nächsten Tag.

Der *Obduktionsbefund* (Pathologisch-anatomisches Institut der Universität Basel, Direktor: Professor *W. Gerlach*, E. N. 676/36, Obduzent: Dr. *Scheidegger)* lautete: *Tuberkulöse Spondylitis der obersten Halswirbelsäule* mit ca. walnußgroßem, linksseitigem paravertebralem Abszeß und aufsteigender Entzündung gegen den Clivus Blumenbachii. Leichte Verdrängung des Halsmarkes nach hinten und rechts. Rezidivierende Tuberkulose und hochgradige schiefrige Induration der epibronchialen und der Hiluslymphdrüsen. Kalkherd und Kappennarben der Lungen. Ausgedehnte Lungenverwachsungen. Erschlaffung u. Dilatation des Herzens bei brauner Atrophie. Starke Dilatation besonders des rechten Vorhofs. Allgemeine Stauung der inneren Organe. Braune Atrophie der Leber. Abschnürung des unteren Teils des rechten Leberlappens. Quellung und Ödem des Gehirns. Sklerose

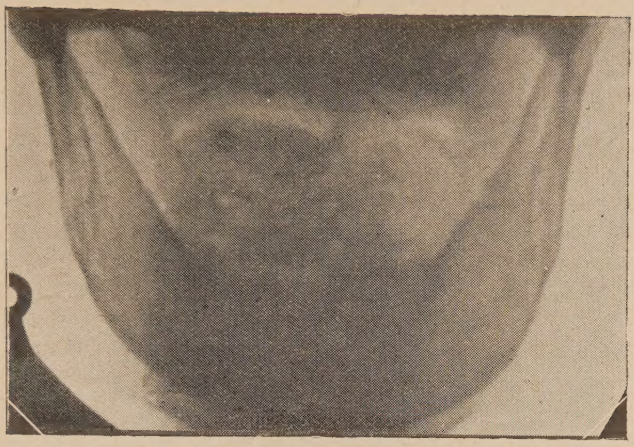

Abbildung 1.

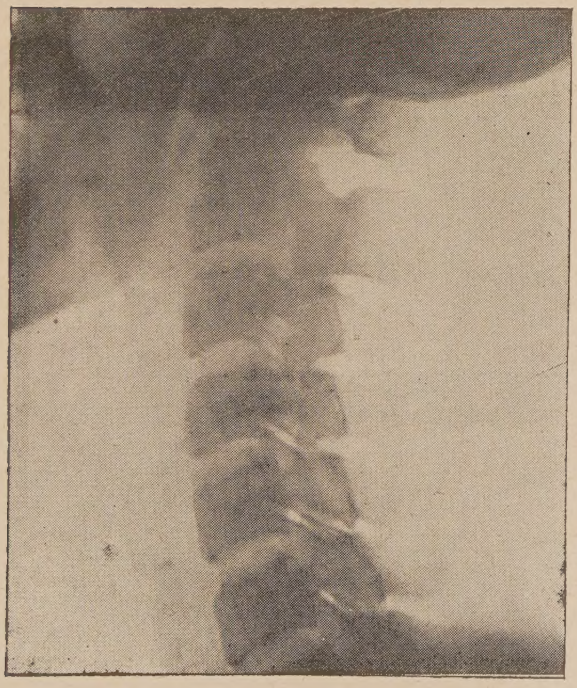

Abbildung 2.

der basalen Hirngefäße bei Sklerose der Aorta und der Kranzgefäße mittleren Grades. Myome des Uterus. Starke Cystitis. Linksseitige Hernia inguinalis mit Narben im Gekröse, Verwachsungen einzelner Darmschlingen und Obliteration der Appendix. Leichte Hypertrophie des Pylorus. Leichte Abmagerung. Kleinwüchsigkeit (148 cm). Fortgeleitete Thrombose des linken Sinus sigmoideus.

Die Beurteilung der uns interessierenden Halsorgane im Sektionsprotokoll lautete: Beim Abpräparieren der Halsorgane spürt man, daß auf der linken Seite in der oberen Halswirbelsäule der Knochen unregelmäßig abgebaut und zackig erscheint. Man spürt hier deutlich Knochenvorsprünge und auch Vertiefungen in der Wirbelsäule. Beim Abpräparieren an dieser Stelle stößt man auf einen Abszeßherd, aus dem sich gelbe, etwas schleimige brüchige Massen entleeren. Dieser Abszeßherd ist etwas näher und unterhalb der linken Tonsille, jedoch nicht mit ihr verbunden. Man spürt beim Abtasten, daß dieser gelbe weiche Abszeßherd um die Wirbelsäule herum reicht und bis zu den Fortsätzen gekommen ist. Das Rückenmark ist etwas nach rechts und hinten verlagert. Deutlich eingeengt ist der Wirbelkanal. Beim Anfassen des Rückenmarks mit einer Pinzette kann man feststellen, daß dasselbe stark eingeengt und kaum symmetrisch ist. Man kann auch am herausgenommenen Gehirn eine Asymmetrie feststellen, indem die Medulla oblongata links etwas eingedellt und im Ganzen nach rechts hinüber verlagert ist.

Die *histologische* Untersuchung der erkrankten Halswirbelsäule ergab *tuberkulöses Granulationsgewebe.*

Röntgenbericht über das *Sektionspräparat* (Abb. 3): Die Skelettaufnahme zeigt auf der linken Seite Verschmälerung des Gelenkspaltes und Arrosion der Gelenkkonturen zwischen Atlas und Epistropheus. Der unscharf strukturierte Knochen des Atlas „quillt" über den Epistropheus herab.

Epikrise: Bei der an Arteriosklerose und Nephritis leidenden Frau heilte eine Apoplexie ohne hemiplegische Nachwirkung, ohne Sprachstörung usw. aus, wobei zu berücksichtigen ist, daß apoplektische Insulte ohne anatomische Herdläsionen der Gehirnsubstanz (Blutung, Erweichung), lediglich auf vorübergehendem angiospastischem Zustand der Gefäße beruhend, vorkommen (*Osler, Volhard*). Nach Beendigung solcher angiospastischen Zustände bleiben keine Ausfallserscheinungen seitens der von dem betreffenden Gehirngefäß versorgten Region bestehen. In den ersten Wochen der klinischen Beobachtung ließen sich alle neuropathologischen Symptome durch eine Läsion im Gebiete der Stammganglien bezw. Medulla oblongata auf Basis der allgemeinen Gefäßerkrankung erklären. Die Apoplexie, die allgemeine Arteriosklerose und die Nephritis sprachen für eine durch die Gefäßerkrankung bedingte Läsion der Gehirnsubstanz. Dann traten die

entzündlichen Erscheinungen am Hals allmählich in den Vordergrund der diagnostischen und therapeutischen Betrachtungen. Bei einer Punktion der Schwellung des Retropharynx (35 ccm Eiter) waren in dem bakteriologisch untersuchten Eiter Streptococcus anhaemolyticus und Staphylococcus aureus haemolyticus, jedoch keine Tuberkelbazillen nachweisbar. Die Schwellung der Halsorgane ging nach der Punktion zurück. Die Abszeßbildung, die somit gegen Tumor sprach, erklärte die Druckempfindlichkeit und die Bewegungsbeschränkung des Kopfes. Die Röntgenuntersuchung der Halswirbelsäule ergab topographische und, soweit möglich, ätiologische Aufklärung.

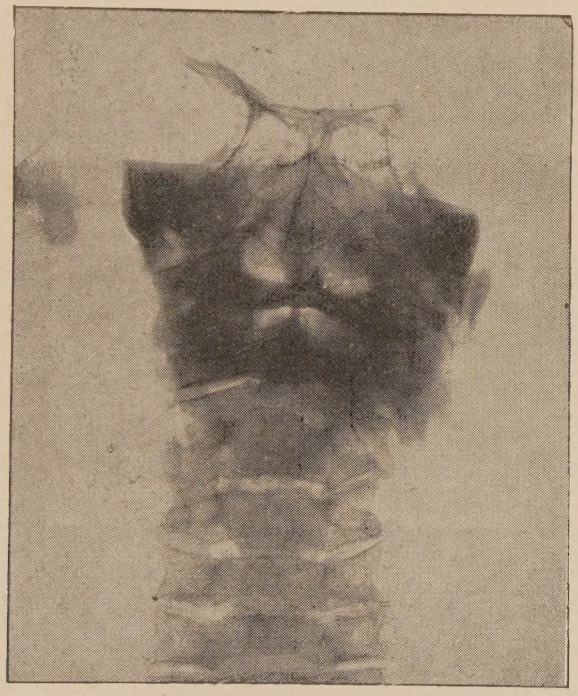

Abbildung 3.

Die durch die Punktion entleerte Abszeßhöhle füllte sich nur sehr langsam, eine Punktion 3 Wochen nach der ersten ergab nur noch 2 ccm Eiter. Der Tierversuch auf Tuberkulose mit diesem Eiter ergab ein positives Resultat. Die neuropathologischen Symptome blieben durch die Punktion und die orthopädischen Maßnahmen (Lagerung, Glisson'sche Schlinge) unbeeinflußt. Der Tod war Folge einer Affektion der lebenswichtigen, dem primären Entzündungsgebiet eng benachbarten Teile des Zentralnervensystems.

Die Autopsie ergab eine tuberkulöse Erkrankung der Halswirbelsäule, die teils auf die benachbarten Halsorgane, teils endokranial (mit Verdrängungserscheinungen und entzündlichem Übergreifen auf die Hirn- bezw. Medullasubstanz) weiterschritt. Eine neurohistologische Untersuchung wurde nicht vorgenommen. Die aufgetretenen Lähmungs- und Ausfallserscheinungen entsprechen topographisch der tabellarischen Übersicht von *R. Bing*, ätiologisch handelte es sich dagegen nicht um eine Gefäßerkrankung in diesem Gebiet, wie ursprünglich aus naheliegenden Gründen angenommen werden mußte, sondern um Entzündungserscheinungen, fortgeleitet von einer primären Tuberkulose der Halswirbelsäule. Beachtenswert erscheinen auch in diesem Zusammenhange die durch die Obduktion aufgedeckten alten, tuberkulös bedingten Veränderungen des Thorax.

2. *Tuberkulose des IV. und V. Lendenwirbels.*

Fall 2. F. H., 76 jähriger Taglöhner, der am 11. April 1935 mit der Diagnose „Degeneratio et Insufficientia cordis" in die *Medizinische Klinik* (Prof. *R. Staehelin*) kam.

Familienanamnese: Keine Tuberkulose.

Im März 1934 spürte der Patient Schmerzen in der Kreuzgegend rechts. Er war im Gehen behindert und fühlte eine Schwäche der Beine. Die Beschwerden haben sich auf Bäderbehandlung wesentlich gebessert. Linderung der Schmerzen bei Bettruhe.

Vor zwei Monaten bekam der Patient „geschwollene Beine", keine erhöhte Temperaturen, kein Husten, kein Erbrechen, keine Kopfschmerzen, kein Schwindelgefühl, keine Beschwerden bei der Urinentleerung.

Status: (Fol. No. 425/1935) Mittelgroßer Patient in schlechtem Ernährungszustande. Kleine, nicht schmerzhafte Drüsenknötchen am Hals, sowie in der Inguinalgegend. Strangförmiger, harter, nicht verschieblicher Tumor der rechten Leiste. Das rechte Hypogastrium ist druckempfindlich. Linker Hoden fast hühnereigroß. Leichte Ödeme über beiden Schienbeinen.

Verlauf: Beim Versuch, rectal zu untersuchen, werden sehr starke Schmerzen angegeben. Im Urin fand sich anfangs eine Spur Albumin und Sacharum. Urobilin, Urobilinogen und Diazo++, Sediment: reichliche Epithelien, vereinzelte Erythrozyten.

Röntgenbefund (Abb. 4 und 5) vom 16. 4. 1935: Der 4. und 5. Lendenwirbelkörper sind, wie das seitliche Röntgenbild (Abb. 4) erkennen läßt, so weit zusammengeschmolzen, daß vom 4. nur noch die obere, vom 5. nur noch die untere Wirbelkörperhälfte übrig geblieben ist. Der Intervertebralraum ist in ursprünglicher Form nicht mehr vorhanden. Ein bleistiftdicker, bogig verlaufender Spaltraum scheint beide Wirbelkörper zu trennen. Die angrenzenden Knochenbezirke zeigen geringe Kalkanreicherung. Der

Zwischenwirbelraum zwischen dem 3. und 4. Lendenwirbelkörper weist eine Höhenverminderung auf die Hälfte auf, außerdem ist er auf dem v. d. Bild (Abb. 5) rechts schmäler als links.

Eine brückenförmige Kalkspange verbindet den 3. mit dem 4. Lendenwirbelkörper. Der 5. Lendenwirbel scheint geringfügig



Abbildung 4.

nach ventral abgerutscht zu sein (Spondylolisthesis?). Schwere Spondylosis deformans der Lendenwirbelsäule. *Röntgenologische Diagnose:* Einschmelzungsprozeß zwischen dem 4. und 5. Lendenwirbel, Spondylitis tuberculosa. Verschmälerung der Bandscheibe zwischen dem 3. und 4. Lendenwirbelkörper. Spondylosis deformans.

Mit Auftreten von starker Cyanose an beiden Händen und zunehmenden Schwellungen (Ödem) an beiden Füßen ist der Patient am 30. IV. 1935, 19 Tage nach Spitalaufnahme, gestorben.

Die *Obduktion* (Pathologisch-anatomisches Institut, E. N. 353/35, Obduzent: Dr. *Müller*) ergab: Hochgradige Kachexie bei Urogenital- und Lungentuberkulose. Linksseitige käsige Nebenhoden-, Samenblasen- und Prostata-

Abbildung 5.

tuberkulose, Ausscheidungstuberkulose beider Nieren. Chronische nodöse Tuberkulose der beiderseitigen Oberlappen, mit multiplen, kleinen kavernösen Zerfallsherden besonders im linken Oberlappen. *Spondylitis tuberculosa des 4. und 5. Lendenwirbels* mit beidseitigem Psoasabszeß. Traktionsdivertikel des Oesophagus mit ausgedehnter Verschwielung der Bifurkations- und der Hiluslymphdrüsen.

Epikrise: Die von den Lendenwirbeln ausgehenden Senkungsabszesse konnten klinisch leicht, insbesondere palpatorisch (rechte Leiste) mit Neoplasmabildung verwechselt werden. Der linksseitige Hodentumor sowie die kleinen Knötchen an den Hals- und Inguinaldrüsen sprechen ebenso gut für eine Tuberkulose wie für eine maligne Neubildung. Der Patient konnte nur 19 Tage (bei sehr desolatem Zustand) klinisch beobachtet werden. Der Zustand des Kranken erlaubte nicht die Anwendung aller klinisch diagnostischen Hilfsmittel, sodaß die Diagnose Tuberkulose in vivo nicht gestellt werden konnte.

Erkrankungen der Wirbelsäule treten häufig unter dem klinischen Bilde von Nierenerkrankungen auf. In unserem Falle war neben der Lungen- und Genitaltuberkulose eine tuberkulöse Erkrankung der Nieren und der Wirbelsäule vorhanden.

II. Zwei Fälle von primär chronischer Osteomyelitis der Wirbelsäule.

1. *Chronische Osteomyelitis des 4. bezw. 5. Brustwirbels.*

Fall 3. F. S., 65 jährige Hausfrau, die am 5. Juni 1935 mit der Diagnose „Neuritis am Rücken" in die *Medizinische Klinik* (Prof. *R. Staehelin*) eingeliefert wurde.

Familienanamnese o. B.

Die Patientin hatte als Kind Scharlach durchgemacht. 1910 im Wochenbett Venenentzündung beider Beine. 1929—1930 Schmerzen in der Gallenblasengegend, keine eigentlichen Koliken, kein Ikterus. März 1935 Thrombose des rechten Beines (V. Femoralis).

Die jetzige Erkrankung begann mit „Brustfellentzündung" rechts, die Patientin hatte beim Atmen auf der rechten Seite starke Schmerzen, kein Fieber. Die Beschwerden besserten sich und Patientin stand nach 3 Tagen wieder auf. Die Schmerzen zogen dann nach links, wurden allmählich immer stärker und Patientin konnte nicht mehr auf den Beinen stehen. Schmerzlinderung beim Liegen. Keine Anästhesien, keine Sensibilitätsstörungen. Seit 3 Wochen Gewichtsabnahme, schlechter Schlaf, Obstipation.

Status: (Fol. No. 975/1935) Kleine, pyknische Frau in gutem Ernährungszustand. Die Haut ist blaß, turguscent. Lungen und Herz ohne pathologischen Befund. Die Wirbelsäule zeigt keine Formveränderung. Keine Druckempfindlichkeit. Die oberen und unteren Bauchdeckenreflexe, sowie der Achillessehnenreflex fehlen.

Verlauf: In der ersten Woche des Klinikaufenthaltes bestanden subfebrile Temperaturen, späterhin nahm die Temperaturkurve mehr den Charakter eines septischen Fiebers an. Eine am 11. VI. vorgenommene cystoscopische Untersuchung ergibt eine schwer entzündete Blasenschleimhaut, samtartig aufgetrieben, düsterrot, keine Ulcera, keine Beläge, Ostien frei. Harnstoffgehalt des Blutes (11. VI.) 35 mg%. Eine am 12. VI. vorgenommene

bakteriologische Untersuchung des steril entnommenen Urins ergab Staphylococcus aureus, die des Blutes Staphylococcus aureus haemolyticus.

Blutstatus (14. VI.): Beschleunigte Blutsenkungsgeschwindigkeit: 36 mm/1. Stunde, 63 mm/2. Stunde. Rotes Blutbild: Hämoglobin 114/107, Erythrozyten 5 344 000, Index: 1,01. Weißes Blutbild: Leukozyten 6 300, Segmentkernige 56,7; Stabkernige 3,0; Eosinophile 9,3; Lymphozyten 23,3; Monozyten 7,7.

18. VI.: Druckempfindlichkeit des 5. Brustwirbels, Stauchungsschmerz der Brustwirbelsäule. 25. VI.: Es treten zwei paraumbilicale Hautabszesse auf, die als metastatisch erklärt werden. 27. VI.: Babinki'sche Phänomen rechts positiv (bei der Spitalaufnahme war kein Babinski'sches Phänomen feststellbar). Parese beider Beine, linksseitiges pleuritisches Reiben. 2. VII.: Der inzwischen aufgetretene Decubitus nimmt an Umfang zu.

Die Patientin wird am 1. VIII. 1935 zwecks Flachlagerung und Anlegung eines Gipskorsetts auf die Chirurgische Klinik verlegt. Es tritt Progredienz der Parese der unteren Extremitäten bis zur vollständigen Lähmung ein. Die passive Beweglichkeit der Beine bleibt frei. Die Muskulatur der unteren Extremitäten ist völlig schlaff.

In der Höhe des 5. Brustwirbels entwickelt sich geringe aber deutliche Gibbusbildung; Druckempfindlichkeit, Stauchungsschmerz nicht mehr prüfbar. Über doppelt handtellergroßer zunehmender Decubitus über dem Sacrum und Steißbein, der bis auf die Muskulatur und den Knochen reicht. Kein schmieriger Belag, aber feuchte und stark riechende Absonderung. Ausbreitung nach oben und nach beiden Seiten. Es treten Schmerzen in beiden Beinen auf. Die Temperaturen nehmen septischen Charakter an. Starke Hustenanfälle besonders zur Mittagszeit. Patientin wird verwirrt. Nach 3tägigem Bestehen dieses Zustandes Exitus letalis (4. IX. 1935).

Röntgenaufnahme vom 20. V. 1935 vor dem Klinikaufenthalt (Abb. 6): Die Brustwirbelsäule erscheint etwas kalkarm. Mehrere Wirbelkörper haben Hahn'sche Spalten. Der 5. Brustwirbel ist keilförmig, seine vordere Kante ist annähernd auf halbe Wirbelkörperhöhe zusammengesintert. Die hintere Kante zeigt keine Höhenverminderung. Keine wesentliche Strukturverdichtung. Diese Wirbel und die anschließenden zeigen spondylotische Veränderungen. Die Intervertebralräume zwischen dem 4. und 5., sowie 5. und 6. Brustwirbel sind relativ gut erhalten. Die Keilform des 5. Brustwirbels bedingt eine vermehrte dorsale Kyphose. *Röntgenologische Diagnose:* Einschmelzungsprozeß am 5. Brustwirbelkörper. Isolierte Tumormetastase? Folge eines infektiösen Herdes?

Röntgenaufnahme vom 26. VI. 1935: Gegenüber der früheren Aufnahme ist eine weitere Verminderung der Wirbelkörperhöhe, sowohl der vorderen als auch der hinteren Kante eingetreten. Fleckige Strukturzeichnung dieses Wirbelkörpers. Die Intervertebralräume sind zwar verschmälert, jedoch noch gut erkennbar. Angedeutete Gibbusbildung. *Röntgenologische Diagnose:* Fortschreitender Einschmelzungsprozeß am 5. Brustwirbelkörper. Isolierte Tumormetastase? Folge eines infektiösen Herdes?

Röntengaufnahme vom 18. VII. 1935 (Abb. 7): Während der Wirbelkörper noch weiter zusammengesintert ist, sind die Bandscheiben nicht schmäler geworden. Die Strukturverdichtung kann Folge der Überlagerung durch die Scapula sein. Keine Zunahme der Gibbusbildung. *Röntgenologische Diagnose:* Fortschreitender Einschmelzungsprozeß des 5. Brustwirbelkörpers. Isolierte Tumormetastase? Folge eines infektiösen Herdes?

Autopsie: (Pathologisch-anatomisches Institut. E. N. 725/35. Obduzent: Dr *Scheidegger): Osteomyelitis der Wirbelsäule* im Bereich des 4. Brustwirbels mit weitgehender Zerstörung dieses Wirbelkörpers und völliger Einschmelzung beider Intervertebralscheiben. Ausgedehnter, bis auf den Knochen reichender Decubitus über dem Sacrum und über dem Gesäß mit davon ausgehender septischer Allgemeininfektion. Starke, subakute Lockerung der Milz. Ödem, Dissoziation und trübe Schwellung der Leber. Starke trübe Schwellung der Nieren, erhaltene Renkulifurchung beider Nieren. Mastopathia cystica. Ödeme der Knöchelgegend. Starke Erschlaffung des rechten Herzens. Kropfknoten der Schilddrüse. Cholelithiasis: Tonnenstein. Verwachsungen der Adnexe. Verwachsung der Appendix. Obliteration der Appendixspitze. Fettdurchwachsung des Pankreas. Adipositas.

Aus dem Protokoll: Die Wirbelsäule ist in Höhe des 4. Brustwirbels beim Abtasten unregelmäßig verdickt. Beim Hochheben der Wirbelsäule erkennt man, daß die Wirbelsäule an dieser Stelle ganz durchgebrochen ist, die Wirbelsäule ist unregelmäßig zackig. Der Knochen zeigt im Gebiet der erweichten Intervertebralscheibe einen etwas erweichten grau-rötlichen Herd.

Bei der *histologischen Untersuchung* (s. Abb. 8) des 4. Brustwirbels findet sich eine vermehrt durchblutete Partie, bei der das Markgewebe zum Teil sich in fibröser Umwandlung befand, stellenweise ziemlich stark mit Entzündungsstellen durchsetzt. Es handelt sich um hämatogene Entzündungsstellen, vorwiegend um Lymphozyten, teilweise wenige polynukleäre Leukozyten. Der Knochen ist im Gebiet dieser Entzündung schon ziemlich stark abgebaut. *Diagnose: Rarefizierende, rezidivierende Osteomyelitis.*

Der *Röntgenbericht* über das herausgenommene *Sektionspräparat* (Abb. 9) lautet: Erhebliche Höhenverminderung des 5. Brustwirbelkörpers, Spaltbildung innerhalb desselben. Fleckige Struktur. Spondylotische Wirbelveränderungen in mäßigem Ausmaße. Die Bandscheiben zwischen dem 4. und 5., sowie 5. und 6. Brustwirbel erscheinen zwar verschmälert, sind aber noch gut erkennbar. Nebenbefund: Hahn'sche Wirbelspalten.

Epikrise: Der Prozeß in der Wirbelsäule ist in diesem Fall sekundär entstanden. Als wichtige Infektionsquelle kann man an Hand des Sektionsbefundes die Appendicitis vermuten. Von da aus kann die Infektion metastatisch in die Gallenblase und in die Wirbelsäule übergegangen sein, wie es anamnestisch und autoptisch festzustellen war. Das histologische Präparat der Wirbelsäule beweist, daß der befallene Knochen schon längere Zeit erkrankt war.

Abbildung 6.

Abbildung 7.



Abbildung 8.

Abbildung 9.

Es handelte sich um einen Metastasenprozeß, aber nicht um eine Geschwulstmetastase, sondern um eine entzündliche. Der bakteriologische Befund: Nachweis von Staphylokokken im Blute und im katheterisierten Urin sprach schon in vivo für Osteomyelitis. Beachtenswert ist ferner die Eosinophilie und Monozytose im weißen Blutbild. Ein ähnliches Blutbild mit Vermehrung der Eosinophilen und Monozyten findet sich bei *Schilling* in einem Fall von „chronischer gutartiger Sepsis" mit 6 600 weißen Blutzellen. Die beschleunigte Blutsenkungsgeschwindigkeit in unserem Falle (36 mm/1. Stunde, 63 mm/2. Stunde) konnte sowohl auf Tumor, wie auf die entzündliche Natur des Prozesses hinweisen; für letztere fehlte aber wiederum die Vermehrung der Leukozyten bezw. eine Linksverschiebung des weißen Blutbildes.

Ähnliche neurologische Erscheinungen (fehlende Bauchdecken-, sowie Achillesreflexe, links und rechts; positiver Babinski rechts, allmähliches Auftreten einer paraplegischen Parese beider Beine) beobachteten *Wiesinger* und *Wohlgemuth* bei osteomyelitischen Erkrankungen im gleichen Wirbelsäulenabschnitt.

2. *Chronische Osteomyelitis des 3.—8. Brustwirbels.*

Fall 4. E. D., 52 jährige Hausfrau, die am 15. Dezember 1930 mit der Diagnose „Rezidivierende Pleuritis sicca, Laryngitis chronica" in die *Medizinische Klinik* (Prof. *R. Staehelin*) eingewiesen wurde.

Anamnese: Von Jugend auf litt die Patientin an chronischer Laryngitis. 1898 Pleuritis sicca. 1925 Amputation beider Mammae wegen Mastopathia cystica. Seit 1928 konstant Katarrh der Luftwege mäßigen Grades mit wenig oder gar keinem Auswurf.

Seit August 1930 bettlägerig mit Schmerzen im Rücken, welche der Arzt zuerst als „Lumbago" angesehen hatte. Später habe er aber Reiben festgestellt. Husten und geringfügiger Auswurf. Fieber hatte sie nur „mäßig", die Rückenschmerzen bestanden unvermindert; manchmal bessert sich der Zustand, zu eigentlicher Arbeitsfähigkeit kommt es aber nie.

Status: (Fol. No. 258/1930—31): Mittelgroße Patientin in mäßig gutem Ernährungszustand. Die Haut ist sehr blaß. Wirbelsäule nicht verbogen, nicht druckempfindlich.

Verlauf: Patientin klagt über Schmerzen im Rücken am Übergang der Brust- zur Lendenwirbelsäule (unterhalb der Lungengrenze). Blutsenkung (17. XII.): 101 mm/1. Stunde, 124 mm/2. Stunde.

Röntgenaufnahme am 20. XII. 1930 (Abb. 10): Unscharfe Struktur der Wirbelkörper von D. III—D. VI. Die Intervertebralräume sind nicht erkennbar. Keine seitliche Achsenabknickung. Geringfügige spondylotische Veränderungen.

Mit Ansteigen der Temperaturen (30. XII. 30) wurde leises Reiben beidseits handbreit oberhalb der basalen Lungengrenze festgestellt, welches am 4. I. 31 nicht mehr deutlich zu hören war. Das Reiben tritt wieder (13. I.) an der alten Stelle auf, ferner Husten, Rasselgeräusche über den hinteren,

unteren Partien beider Lungen; Stridor, über der rechten Lungenspitze bis herab zur 3. Rippe und auswärts bis zur vorderen Axillarlinie relative Dämpfung. Atemgeräusch über der Dämpfung leicht verschärft, nicht bronchial. Die Schmerzen haben am 27. I. etwas nachgelassen. Am 28. I. gibt Patientin an, schleimig-eitrige Massen erbrochen zu haben. *Laryngoskopische* Untersuchung (28. I.): Lähmung des rechten Stimmbandes, Rötung der beiden wahren Stimmbänder und der falschen Bänder; in der Tiefe ist die Trachea von rechts etwas eingedellt, in welcher Höhe ist nicht festzustellen. *Mikroskopisch* findet man (31. I.) in reichlichem, zähem, stark eitrigem Sputum

Abbildung 10.

z. T. gut erhaltene Leukozyten und Epithelzellen, reichlich grampositive grobe und feine Kokken und Diplokokken meist in Häufchenanordnung, mäßig viele grampositive, verschieden lange Stäbchen, wenig grampositive kurze Streptokokken, gramnegative grobe Diplokokken vom Typus catarrhalis, gramnegative feine Fäden, *keine Tuberkelbazillen*. Am 3. II.: Ödem der rechten Muskulatur vom 6.—10. Brustwirbel, keine deutliche Fluktuation. Atemgeräusch in diesem Abschnitt bronchial mit Rasselgeräuschen. 3 Tage später bei plötzlich auftretender Cyanose und Asphyxie erfolgt der Exitus.

Die *Obduktion* (Pathologisch-anatomisches Institut E. N. 129/31. Obduzent: Dr. *Haas*): „Multiple eitrig-nekrotische Zerfallsherde im Bereich von chronisch pneumonischen, z. T. carnifizierenden Pneumonien beider Lungen, besonders im rechten Ober-, sowie in beiden Unterlappen bei festen Verwachsungen der Lungen mit der Wirbelsäule. Ausgedehnte Verwachsungen und umschriebene Zerfallshöhle auch des linken Unterlappens, ebenfalls im

Bereich von Verwachsungen der Lungen mit der Wirbelsäule in Höhe der 3.—8. Brustwirbelkörper. Fibrinös-eitrige Pleuritis beider Pleurahöhlen (je 600 ccm). *Auf die Wirbelsäule fortgeleitete Entzündung* mit vollkommener Freilegung der Wirbelkörper und Wirbelbogen und Übergreifen der Entzündung auf den Rückenmarkskanal; daselbst chronische hämorrhagische eitrige Pachymeningitis spinalis. Vollkommene knöcherne Ankylosierung des 3. und 4. Wirbelkörpers und Narbenherd des 5. Wirbelkörpers. Eitrige Tracheobronchitis. Starke Stauung von Leber, Nieren und Milz. Alter größerer Kalkherd in rechtsseitiger epibronchialer Lymphdrüse. Septische Lockerung der Milz. Hypertrophie und Erschlaffung des rechten Herzens, mäßige Fettdurchwachsung desselben. Zeichen von beiderseitiger Mammaamputation wegen Mastopathia cystica (vgl. E. N. 2288/25 und 2483/25). Narbe im Bereich der Haut des Steißbeines. Stauungskatarrh des Magen-Darmkanals. Verwachsungen im Bereich des Colons. Multiple Adenome der Nebenniere.

Aus dem Protokoll: Die bei den Lungen beschriebenen ulzerösen Stellen an den paravertebralen Partien der Unterlappen entsprechen den Stellen der Wirbelsäule in Höhe des 3.—8. Brustwirbelkörpers, die einige erweichte, in den Rückenmarkskanal führende, zum Teil mit Eiter angefüllte Löcher aufweisen.

Bei der *histologischen* Untersuchung der osteomyelitischen Veränderungen fand sich: Der fragliche Lungenherd besteht aus einem vollkommen nekrotischen Abszeß, in dessen Wand eine aus Fibrin bestehende Membran sich befindet, die in einen bronchopneumonischen Herd übergeht. Dieser besteht zum Teil ausschließlich aus fibrinöser Anschoppung der Alveolen, zum Teil aus vorwiegend lymphozytärer Infiltration derselben mit wenig Leukozyten, dafür mit typischer Bindegewebs- und Gefäßneubildung nach Art der karnifizierenden Pneumonie. Tuberkulöses Granulationsgewebe findet sich im Bereich der Höhle nicht. Die im Bereich der Wirbelsäule gelegene, verdickte Pleura besteht aus einer kapillarreichen jungen Schwarte, welche an einen Abszeß grenzt, dessen Wand vollkommen nekrotisch ist. Es findet sich reichlich Fibrin. Der Wirbelkörper zeigt *osteomyelitische Herde mit lakunärer Resorption des Knochens.*

Epikrise: Volkmann, Strong, Morian und *Oehlecker* haben schon auf die Durchbrüche osteomyelitischer Abszesse der Brustwirbelsäule in die Brusthöhle hingewiesen. Diese rufen Komplikationen hervor, wie akute Mediastinitis, eitrige Pleuritis oder Perikarditis und verdecken als Empyem oder Pneumonie somit die eigentliche Ursache, die Osteomyelitis. Die enge Verbindung zwischen den Lymphbahnen der Vorderseite der Wirbelsäule mit denjenigen der Pleura und Lunge machen die Entstehung eitriger Pleuritiden verständlich.

Im Gegensatz zu diesen Fällen muß in unserem Falle als primärer Herd die nicht ausgeheilte Pneumonie angesehen werden, die in einen chronisch entzündlichen Zustand mit teilweiser Karnifikation überging, zum Teil aber auch mit nekrotischer Abszeßbildung einherging. Von diesen primär erkrankten Lungenpartien breitete sich dann die Entzündung per continuitatem sekundär

auf die Wirbelsäule aus und führte sogar zu einer eitrigen Pachymeningitis des Rückenmarks. Die beidseitigen Pleuraempyeme dürfen in unserem Falle ebenfalls nicht als Folge der Perforation eines Wirbelsäulenabszesses angesehen werden, der Ausgangspunkt ist auch hier die erkrankte Lunge. Der histologische Befund der Lungen einerseits, die teilweise schon zur Ankylose führende Entzündung der benachbarten Wirbel andererseits sprechen schon dafür, daß beide Erkrankungen schon lange zurückliegen.

Insbesondere Fall 1 (Tuberkulose der Halswirbelsäule) demonstriert eindrücklich, daß eine chronische Entzündung der Wirbelsäule — hier eine Spondylitis tuberculosa — durch eine parallel bestehende Erkrankung außerhalb des Bereiches der Wirbelsäule verdeckt werden kann. Bei Fall 1 wurden während der ersten Wochen der klinischen Beobachtung neuropathologische Symptome festgestellt, die auf Läsionen des Zentralnervensystems hinwiesen. Da allgemeine Arteriosklerose und Nephritis bestand, und ein apoplektischer Insult vorausgegangen war, lag es nahe, die neuropathologischen Erscheinungen auf die allgemeine Gefäßerkrankung zurückzuführen.

Die Fälle 2. bis 4. (Fall 2: Spondylitis tuberculosa; Fall 3 und 4: Chronische Osteomyelitis der Wirbelsäule) beweisen, wie schwer es sein kann, die nicht-infektiösen Erkrankungen der Wirbelsäule von den infektiösen Affektionen abzugrenzen. In Fall 2 lag ein Senkungsabszeß vor, der nicht ohne weiteres von einer Neubildung unterschieden werden konnte, bei Fall 3 war es dem Röntgenologen nicht möglich, in vivo zwischen einer isolierten Tumormetastase und einem infektiösem Herde zu differenzieren. Auch bei Fall 4 wurde die Möglichkeit einer Tumormetastase ins Auge gefaßt.

Im Folgenden werden wir uns daher mit den nicht-infektiösen Erkrankungen der Wirbelsäule unter besonderer Berücksichtigung des malignen Tumors beschäftigen.

B) Differentialdiagnostische Abgrenzung dieser Fälle, gegenüber:

I. malignen Tumoren.

Die wesentlichsten Gesichtspunkte über die maligne Geschwulsterkrankung der Wirbelsäule sind in den Arbeiten von *Gold* und *Schinz* zusammengestellt. Neben den relativ seltenen primären malignen Neubildungen der Wirbelsäule (Sarkome) treten klinisch die sekundären, d. h. metastatischen Wirbelgeschwülste in den Vordergrund des Interesses. Nach *Schmorl*'s Statistik finden sich in *25 %* aller Krebsfälle *Metastasen* in der Wirbelsäule. Zu solchen führen ganz besonders Karzinome der Mamma und der Prostata, sowie Hypernephrome.

Die starken Schmerzen der bösartigen Wirbelgeschwülste sind durch orthopädische Maßnahmen (Gipsbett usw.) im Gegensatz zu Spondylitis tuberculosa kaum beeinflußbar. Bei der Wirbelkarzinomatose fehlen im Gegensatz zu der Spondylitis tuberculosa örtliche Spasmen der Rückenmuskulatur. Das Übergreifen von Tumoren auf das Rückenmark und seine Häute, entweder durch direkte maligne Durchwachsung oder auch nur durch ein Ödem des Rückenmarks, tritt sehr viel häufiger und meist stürmischer ein, als bei den entzündlichen Erkrankungen.

Nach *Recklinghausen* ist die untere Brust- und die Lendenwirbelsäule bevorzugter Sitz von Knochenmetastasen, die meist multipel auftreten. Der anatomische Befund ist gewöhnlich viel ausgedehnter, als nach dem Röntgenbild anzunehmen war. Die Wirbelmetastasen können in osteoklastischer oder osteoplastischer Form auftreten; meist findet man Mischformen, teils osteoklastisch, teils osteoplastisch. Die erkrankten Wirbelkörper sinken unter dem Einfluß statischer Belastung zusammen und mit diesem Einsinken geht eine Höhenzunahme der angrenzenden Bandscheiben einher, „die sich infolge Verminderung der auf ihnen ruhenden Pressung elastisch ausdehnen" (*Gold*). Seitliche Lokalisation der Metastasen im Wirbelkörper führt zu Seitenknickungen in der Wirbelsäule. Auch Gibbusbildung infolge keilförmigen Zusammenbruches wird beim Wirbelkrebs beobachtet. „Das wichtigste radiologische Zeichen des osteoklastischen Wirbelkrebses ist daher, neben dem Auftreten sichtbarer Zerstörungen in Gestalt von rundlichen Aufhellungsherden, die gleichmäßige oder ungleichmäßige Höhenabnahme eines oder mehrerer Wirbelkörper bei normal breiten, oder sogar leicht verbreiterten Zwischenwirbelspalten. *Gold* führte außerdem einzelne andere radiologisch charakteristische Merkmale der malignen Wirbelerkrankung an, die sich auf Formveränderung und Seitendichte beziehen. Die Karzinomwirbelmetastasen können klinisch gleichzeitig mit der primären Karzinomerkrankung in Erscheinung treten, sie können auch noch zehn und mehr Jahre nach radikalen Karzinomoperationen nachgewiesen werden.

Auch die akuten infektiösen Erkrankungen — im Vordergrunde des Interesses stehen hier die akute Osteomyelitis und die Spondylitis infectiosa — sind differentialdiagnostisch bedeutungsvoll, gibt es doch naturgemäß zwischen akuten und chronischen Leiden alle Abstufungen.

II. Die akuten infektiösen Erkrankungen der Wirbelsäule.

1. Die *akute Osteomyelitis* der Wirbelsäule ist eine relativ seltene Erkrankung; andere Skelettabschnitte werden häufiger ergriffen (*Gold*). Sie setzt im allgemeinen sehr stürmisch mit schweren Krankheitserscheinungen ein (*Oehlecker*). *Lannelogue* hat

im Jahre 1879 zum ersten Mal einen Fall einer akuten Wirbelosteomyelitis publiziert. Die erste Veröffentlichung in Deutschland ist von *Hahn* (1895), welcher einen eigenen Fall und 11 Literaturfälle bespricht. Er vermutete, daß diese Krankheit doch häufiger vorkommt, als man sie diagnostiziert. *Hahn* veröffentlichte eine zweite Arbeit (1899), die schon 41 Fälle umfaßte — in Anbetracht der damaligen diagnostischen Schwierigkeiten immerhin eine beachtenswerte Zahl. Bakteriologisch fand *Hahn* in zwei Fällen den Staphylococcus pyogenes albus. *Donati* veröffentlichte 1905 einen Fall von „Osteomyelitis purulenta subacuta", die durch den Staphylococcus albus hervorgerufen war. Er wiederholte die Forderung von *Gross*, die Kreuzbeinosteomyelitis von derjenigen der Hals-, Brust- und Lendenwirbel zu trennen, da wegen der anatomischen Lage des Kreuzbeins die Erkrankungen dieses Knochens eher im Zusammenhange mit den Beckenerkrankungen behandelt werden müssen. Diese Einteilung scheint von den modernen Autoren, die die Wirbelosteomyelitis abhandeln, nicht eingehalten zu werden.

In *Donati*'s Fall konnte einem Trauma eine ätiologische Rolle zugesprochen werden, was auch im Falle *Joel*'s zutraf. Im Jahre 1915 erschien die zusammenfassende Arbeit *Volkmann*'s, in der er die 87 in Europa publizierten Fälle von primärer akuter und subakuter Wirbelosteomyelitis zusammenstellte. In 23% der Fälle konnte er ein Trauma als ursächlichen Faktor nachweisen.

Nach *Volkmann* wurde die Diagnose in einem Drittel der Fälle richtig gestellt, die übrigen Fälle als Typhus abdominalis oder Meningitis angesprochen. Die jetzt übliche Durchführung bakteriologischer Blutuntersuchungen ist als wesentlicher diagnostischer Fortschritt zu werten. Findet man nach 24 Stunden die Blutagarplatte mit Kolonien des Staphylococcus pyogenes aureus übersät, so wird die diagnostische Blickrichtung viel eher auf eine Osteomyelitis gelenkt.

Auch das Alter der Kranken hat diagnostische Bedeutung: fast sämtliche Fälle akuter Osteomyelitis betreffen gerade das Entwicklungsalter (bei *Donati* 50 % der Fälle), wobei zu berücksichtigen ist, daß die Entwicklung der Wirbelsäule erst ungefähr im 25. Lebensjahr abgeschlossen ist. *Volkmann*'s Fälle fielen vorwiegend in das 8. bis 17. Lebensjahr. Vom 3. Jahrzehnt aufwärts nimmt die Erkrankungszahl ständig ab. Das männliche Geschlecht wird häufiger als das weibliche befallen. Bei Männlichen soll zumeist die Lendenwirbelsäule, bei Weiblichen hingegen häufiger die Brustwirbelsäule betroffen sein (*Gold*).

Nach *Volkmann* sind viel häufiger die Wirbelbögen als die Wirbelkörper akut osteomyelitisch erkrankt. Die Befunde *Donati*'s (56 Fälle) bestätigen *Volkmann*'s Angabe. *Donati*'s Material zeigte den Wirbelbogen in 66 % der Fälle betroffen, den Wirbel-

körper in 25 %, eine diffuse Osteomyelitis des gesamten Wirbels bestand in 9 % der Fälle. Die Entzündung ergreift meist einen, manchmal auch zwei und drei Wirbel. Die Sterblichkeit ist höher bei einer Erkrankung des Wirbelkörpers, besonders bei Befallensein der Halswirbelsäule, als bei einer Erkrankung des Bogens (*Ochiecker*). Es sei an dieser Stelle bereits betont, daß sich die *Tuberkulose* fast immer im Wirbelkörper lokalisiert und relativ selten im Wirbelbogen oder in den Fortsätzen.

In etwa einem Drittel der Fälle von akuter Wirbelosteomyelitis greifen Entzündung und Eiterung auf den Wirbelkanal und auf das Rückenmark über. Werden das Rückenmark und seine Häute befallen, so übersteigt die Mortalität 60 %. Häufig verursachen epidurale Eiterungen, infolge eines Wirbelkörperabszesses, ein Vordrängen des Lig. long. post. in den Wirbelkanal, sodaß dieser eingeengt wird. Die Fälle von *E. Schwarz* zeigen, daß diese Peripachymeningitis offenbar verhängnisvoller ist, wenn sie durch die Erkrankung des Wirbelkörpers hervorgerufen wird, als durch eine Bogenerkrankung, denn bei der Bogenosteomyelitis können beträchtliche epidurale Eiterungen bestehen, ohne daß das Rückenmark in Mitleidenschaft gezogen wird.

2. *Schinz* rechnet ebenfalls zu den primären Osteomyelitiden der Wirbelkörper die Krankheit, die im allgemeinen unter dem Namen „*Spondylitis infectiosa*“ bekannt ist. *Quincke* beobachtete im Jahre 1899 bei zwei Kranken eine eigenartige Wirbelentzündung als Folgekrankheit bei Patienten, die einige Wochen vorher einen Typhus abdominalis durchgemacht hatten. Eine gleiche Nachkrankheit beobachtete er im Jahre 1903 im Anschluß an Lungenentzündung und Empyem. Er grenzte damals unter dem Einfluß ergänzender bakteriologischer und pathologisch-anatomischer Untersuchungen *E. Fränkels* diese Wirbelsäulenerkrankungen mit der Bezeichnung „Spondylitis infectiosa“ gegenüber Formen ab, bei denen Bakterien auf dem Wege von Hauterkrankungen, aus Furunkeln, Karbunkeln, Panaritien, Pyodermien, infizierten Wunden und dergleichen in den Kreislauf gelangen und so sich in den Wirbelknochen etablieren können. *E. Fränkel* wies nach, daß bei verschiedenen Infektionskrankheiten sich häufig Bakterienherde im Knochenmark der Wirbelsäule ansiedeln, meistens ohne eine Eiterung hervorzurufen, und er schrieb dem Knochenmark hierbei eine ähnliche Rolle zu, wie sie der Milz zukommt.

Schon *Quincke* hatte die klinischen Erscheinungen und den Verlauf der Spondylitis infectiosa nahezu erschöpfend beschrieben. Charakteristisch für die Spondylitis infectiosa ist der akute fieberhafte Beginn mit außerordentlich heftigen örtlichen Schmerzen, zu denen Reizerscheinungen, sogar Paresen, im Ausbreitungsgebiet der Nervenwurzeln hinzukommen können. Nach *Puhl* hat die Spondylitis infectiosa ihren Sitz besonders in der Lenden- und unteren Brustwirbelsäule.

Da zwischen primär chronischer Osteomyelitis und der Spondylitis infectiosa gewisse Ähnlichkeiten bestehen, soll zur röntgenologischen Diagnostik und Differentialdiagnostik der *Spondilitis infectiosa* noch folgendes erwähnt werden: Es liegt im Wesen dieser Krankheit, daß Obduktionsbefunde, die die in vivo aufgenommenen Röntgenbilder diagnostisch zu verifizieren imstande sind, nur sehr vereinzelt vorliegen können. *Puhl* hat die Veränderungen an den Wirbeln, entsprechend dem klinischen Verlauf, in vier Stadien eingeteilt: Im ersten (bis zur dritten Woche) bleibt das Röntgenbild wie bei der Osteomyelitis negativ. Im zweiten werden Einschmelzungsvorgänge sichtbar, die sich zuerst in einer ungleichmäßigen Verschmälerung der Zwischenwirbelscheibe ausdrücken. Gleichzeitig wird eine Verschiebung in der Wirbelsäulenachse wahrnehmbar, sodaß benachbarte Wirbel sowohl im Sinne einer Skoliose als auch einer, meist allerdings nur ganz geringfügigen, Kyphose gegeneinander abgewinkelt erscheinen. Da nur ein Sektor der Bandscheibe betroffen wird, erhält diese im Röntgenbild ein dreieckiges oder trapezförmiges Aussehen. Im dritten Stadium erscheinen im Röntgenbild reparative Vorgänge von Seiten des Periostes. Das Schlußstadium kann verschieden sein. Entweder werden die Regenerate zum Teil resorbiert, oder sie erscheinen allmählich dichter und formen sich im Sinne von Spangen- bezw. Brückenbildung.

Middeldorpf hebt hervor, daß die Spondylitis infectiosa sich von der Spondylarthrosis deformans durch die stärkere Sklerosierung der Spongiosa unterscheidet. Dies dürfte jedoch nur für das Endstadium Geltung haben.

Am sinnfälligsten prägt sich nach ihm die Erkrankung dann aus, wenn es bei kaum wahrnehmbaren Veränderungen am Wirbelkörper zur totalen Zerstörung einer Bandscheibe, also zur Bildung eines Blockwirbels kommt.

C) Beschreibung der Symptome und der im Schrifttum niedergelegten Anschauungen über chron. infektiöse Erkrankungen der Wirbelsäule.

I. Spondylitis tuberculosa.

Von allen entzündlichen Prozessen der Wirbelsäule ist am längsten die *Tuberkulose* bekannt. Im Jahre 1779 beschrieb *Percival Pott* eine Lähmung der unteren Gliedmaßen, welche man oft bei einer Krümmung des Rückgrats fand und für eine Folge derselben hielt. Obwohl er die Krankheit eine Lähmung nennt, bemerkt er: „Einige wesentliche Umstände sind da, in welchen dieses Übel von einer gewöhnlichen Lähmung verschieden ist". Im selben Jahre konnte *David* in Frankreich an Hand von Autopsiematerial die tuberkulöse Natur der Wirbelkaries beweisen. *Delpech* hat dann im Jahre 1828 gezeigt, daß die anatomischen Veränderungen dieser Wirbelkaries gleicher Art waren wie sonstige tuberkulöse Veränderungen an anderen Körperorganen und erwies damit die tuberkulöse Genese der Wirbelkaries.

Unter allen entzündlichen Erkrankungen der Wirbelsäule steht die tuberkulöse Spondylitis an Häufigkeit so stark im Vordergrunde, daß sie für den praktischen Arzt die einzige wichtige Form darstellt (*De Quervain*). Die Tuberkulose befällt hauptsächlich die spongiösen Teile des Knochens bei den Wirbeln, also den Wirbelkörper, wobei die anatomische Gefäßversorgung eine Rolle spielt (*Lexer*). Die klassifikatorische Trennung der Wirbelkörperspondylitis als Spondylitis anterior gegenüber der selteneren Erkrankung der hinteren Wirbelabschnitte (Bogen und Fortsätze) als Spondylitis posterior entspricht einem klinisch-chirurgischen Bedürfnis. Die Tuberkulose der Wirbelsäule ist bei Kindern die zweithäufigste, bei Erwachsenen die hauptsächlichste Lokalisation der Knochentuberkulose (*Schinz*).

Doub und *Badgley* geben das 29. Lebensjahr, *Rummelhardt* das dritte Jahrzehnt als das am häufigsten betroffene Alter an. Von den verschiedenen Wirbelsegmenten sind die unteren Brustwirbel (Th. VII—XII) und die anschließenden Lendenwirbel (*Wüllstein*, *Rummelhardt*, *v. Bergmann*) vorwiegend befallen. *Uehlinger* fand unter seinem Sektionsmaterial (50 Fälle) meistens L. II—III befallen. Am seltensten erkrankten nach Angabe dieser Autoren die Halswirbel. Das häufige Befallensein der Brustwirbelsäule wird allein schon dadurch erklärt, daß der Brustwirbelanteil 50 % der Gesamtlänge der Wirbelsäule darstellt. Außerdem ist die Brustwirbelsäule häufig traumatischen Schädigungen ausgesetzt.

Ganz überwiegend ist nur ein einziger tuberkulöser Herd in der erkrankten Wirbelsäule festzustellen. *Rummelhardt* fand nur in 3,4 %, *Berger* in 1.8 %, *Doub* und *Badgley* in 10 % ihrer Fälle multiple Herde tuberkulöser Wirbelerkrankung (d. h. zwei oder mehrere Infektionsherde, die deutlich voneinander getrennt sind). Prognostisch sind die Fälle multipler gleichzeitiger, tuberkulöser Erkrankung der Wirbelsäule natürlich viel ungünstiger zu beurteilen. Die Mortalität bei diesen Fällen ist erheblich größer (*Schinz*). Wohl zu unterscheiden von multipler tuberkulöser Erkrankung verschiedener Wirbel, bei denen wie gesagt, zwischen den erkrankten Partien sich jeweils gesunde Knochen und Bandscheiben befinden, ist die Erkrankung von mehreren benachbarten Wirbeln, bei der der entzündliche Prozeß von einem primären Herd per continuitatem fortschreitet. Nach der *Rummelhardt*'schen Statistik war bei 178 Fällen nur 48 Mal ein Wirbel ergriffen, 82 Mal zwei Wirbel und bei dem Rest der Fälle mehrere benachbarte Wirbel.

Früher wurden als diagnostische Kardinalsymptome der Spondylitis tuberculosa angegeben: Druckschmerz, Stauchungsschmerz, Gürtelschmerz, Bewegungseinschränkung, Versteifung der Wirbelsäule, Steigerung der Schmerzen zur Nachtzeit (Aufhören der die Knochen gegenseitig fixierenden Muskelspannung) usw. Neuere Untersuchungen haben ergeben, daß ein großer Teil dieser Symp-

tome, ja sogar alle, trotz des Vorhandenseins einer tuberkulösen Entzündung fehlen können. *Freund* beschreibt 9 Fälle, die alle schmerzfrei verliefen. *Schönbauer* weist darauf hin, daß vorhandene Schmerzen durchaus nicht immer den Charakter der Gürtelschmerzen zu haben brauchen, sondern recht häufig einseitig auftreten, dadurch z. B. auch eine Ischias vortäuschend. *Roederer* vermißte das Symptom der Steifheit auch bei den Fällen, bei denen röntgenologisch eine weitgehende Zerstörung eines Wirbels nachzuweisen war, während *Lorenz* 1887 die Bewegungsbeschränkung der Wirbelsäule durch Muskelspannung als eines der wichtigsten und verläßlichsten Symptome der beginnenden Spondylitis bezeichnete. Er war es auch, der auf die Verstärkung der Schmerzen bei Nacht hinwies („die Kinder erwachen bei der leichtesten Bewegung des Rumpfes unter lautem Aufschreien"). Es fällt dabei auf, daß *Lorenz* vorwiegend von Kindern sprach, denn zu jener Zeit wurde noch die Spondylitis tuberculosa in die Systematik der Kinderkrankheiten eingereiht.

Diesen mehr oder weniger auf subjektiven Angaben beruhenden Symptomen steht die objektive Feststellung eines Senkungsabszesses gegenüber. Ein solcher findet sich bei 70 % aller Fälle von tuberkulöser Spondylitis, und entsprechend des außerordentlich häufigen Befallenseins der Brustwirbelsäule finden sich diese Abszesse in 25 % der Fälle im hinteren Mediastinum (*Steindler*). Abszesse können schon zu einer Zeit auftreten, bevor der ossäre Herd eines Wirbels röntgenologisch erkennbar ist. Sie können sogar zu der sehr wahrscheinlichen Diagnose „Spondylitis tuberculosa" in diesem Frühstadium hinleiten (*Schinz*). *Doub* und *Badgley* fanden Abszesse sogar in 84 % ihrer Fälle und weisen darauf hin, daß die röntgenologische Beobachtung der Verkalkung der Abszesse ein häufiges Kriterium des Heilungsvorganges darstellt.

Früher wurde die Krankheit mit spitzwinkliger Buckelerscheinung nur als Spondylitis tuberculosa angesehen. Der Gibbus kann bei der Wirbeltuberkulose aber völlig fehlen. Nach *S. Kofmann* kommt es in über 20 % der Spondylitiden überhaupt zu keiner Gibbusbildung. Letzterem Autor verdanken wir auch die Kenntnis des Dellensymptoms: Beim Gesunden läuft von der Nackengegend herunter bis zur Interglutealfalte eine ununterbrochene Rinne, wenn er die Schulterblätter zurücknimmt und die Wirbelsäule streckt, mit anderen Worten: seine Erectores trunci anspannt. Liegt ein tuberkulöser Wirbelprozeß vor, so ist nach *Kofmann* die Rinne zwischen Nackengegend und Interglutealfalte an der Stelle der Affektion verwischt. Die Muskulatur zu beiden Seiten der so entstandenen „Delle" ist weich, hypotonisch. Die Dellenbildung soll ein Frühsymptom der Spondylitis tuberculosa sein, dem späterhin u. U. eine Gibbusbildung folgen kann. Die Mehrzahl der Fälle ist mit einer spitzwinkligen Gibbusbildung verbunden. Die Spitzwinkligkeit ist pathognomonisch, sie kommt

sonst nur noch bei Traumen vor, die ja ebenso wie die Tuberkulose nur immer einen oder eine ganz kleine Anzahl von benachbarten Wirbeln betreffen. Der spitzwinklige Gibbus steht im Gegensatz zur mehr bogenförmigen Buckelbildung, beruhend auf Scheuermann'sche Krankheit, Rachitis, kongenitalen Wirbeldefekten usw; er steht auch im Gegensatz zu den Veränderungen der Wirbelsäule, die durch Karzinommetastasen oder Lymphogranulomatose bedingt sind. Auch bei letzteren ist der Gibbus wesentlich flacher (*Schinz*). Der Gibbus wird, ebenso wie der Senkungsabszeß, viel häufiger beim Erwachsenen vermißt als bei Kindern. Der erkrankte Wirbel schmilzt im Kindesalter rascher und stärker ein.

Zusammenfassend: Die Schmerzen müssen bei der Spondylitis tuberculosa nicht unbedingt vorhanden sein, auch kann Gibbusbildung ausbleiben. Die Rückenmarkssymptome, wie sie in der klassischen Arbeit von *Pott* beschrieben sind, werden überraschend selten beobachtet. *Oliveras-Deresa* untersuchte 75 Fälle von Wirbeltuberkulose und konnte in 14.5 % der Fälle Paraplegien nachweisen. Nach *Schmieden* kommt es nur in 12 % der Fälle zu spondylitischer Lähmung. Steigerung der Sehnenreflexe in den kaudalwärts liegenden Gebieten ist Folge beginnenden Druckes auf das Rückenmark. In der Regel sind die Rückenmarkserscheinungen nicht durch die mechanische Kompression bedingt, sondern werden durch Markschwellung, infolge collateralen entzündlichen Ödems im Umkreise der tuberkulösen Granulationen und durch Lymphstauung hervorgerufen. Diese Schwellung kann zur sekundären Degeneration in den Rückenmarksbahnen Veranlassung geben. Zumeist, in 90 % der Fälle, ist die Schwellung und damit die Lähmungserscheinungen vollkommen rückbildungsfähig. Für die Fälle von Rückenmarkskompression und Lähmung infolge Pachymeningitis tuberculosa externa ist der schleichende Beginn, die langsame Ausbreitung und die Unvollständigkeit der Lähmungserscheinungen charakteristisch (*Sorrel*). Die Kompressionsmyelitis tritt vor allem bei der Spondylitis thoracalis, namentlich bei der in den oberen Anteilen der Brustwirbelsäule lokalisierten Erkrankung auf.

In den letzten Jahrzehnten hat die Röntgenologie für die Diagnostik der Spondylitis tuberculosa große Bedeutung erlangt, obwohl aus den Röntgenbildern die Frühdiagnose dieser Krankheit nicht abgelesen werden kann. *Schinz* lehnt die Möglichkeit einer röntgenologischen Frühdiagnose überhaupt ab mit der Begründung: „Wegen der plattenfernen Lage des Objektes ist mit der Darstellbarkeit kleiner Herde nicht zu rechnen. Strukturfeinheiten entgehen der Untersuchung, denn auf der ventro-dorsalen Aufnahme ist der Wirbelkörper zum Teil von der Bogenplatte gedeckt und bei der seitlichen Aufnahme liegt der Wirbelkörper um halbe Rumpfbreite von der Platte entfernt, sodaß scharfe, detailreiche Bilder nicht zu erhalten sind". Nach *Chasin* sind Substanzdefekte

im Wirbelkörper bis zu 1,5 cm Durchmesser nicht darstellbar, ebenso wenig wie im seitlichen Röntgenbild bei erhaltener Kortikalis Wirbellücken bis zu ¼ der Wirbelkörpergröße zu erkennen sind. *Saalitzer* stellte für die röntgenologische Erkennbarkeit tuberkulöser Veränderungen folgende chronologische Ordnung auf: kleiner, zentraler Konsumtionsherd Verschmälerung der Zwischenwirbelscheibe, kleiner Eiterherd später mit Atrophie noch später Einschmelzung am Wirbelkörper, zuletzt Verschmälerung des Wirbels. *Doub* und *Badgley* haben die Höhenabnahme der Zwischenwirbelräume als frühestes und konstantestes Zeichen der Wirbeltuberkulose angeführt. *Ellmer* meint dagegen, man könne bei manchen Tuberkulösen verhältnismäßig lange ein Erhaltensein des Zwischenwirbelraumes auf dem Röntgenbild feststellen. *Strukow* stellte fest, daß die totale Einschmelzung des Nucleus pulposus als Frühsymptom der Spondylitis nur bei Erwachsenen auftritt, während es bei Kindern ein äußerst seltenes, wenn überhaupt, dann eben erst ein letztes, schweres Stadium darstellt. *Leriche* und *Jung* (1931) fassen die Verschmälerung der Bandscheibe, die sie auch häufig nach Traumen ohne nachweisbare Verletzung der Wirbelsäule gesehen haben wollen, als eine durch einen reflektorischen Muskelkrampf bedingte Erscheinung auf. Sie konnten dieselbe nach ihren Angaben durch Schmerzbetäubung mittelst Novokaineinspritzung in die Muskulatur, selbst bei Fällen von tuberkulöser Spondylitis, zum Verschwinden bringen.

Nach diesem kurzen Überblick über die bis heute vorliegenden Erfahrungen bei der Spondylitis tuberculosa sollen unsere Befunde an Hand der 50 Fällen, die innerhalb von sechs Jahren (1930—1936) in der Chirurgischen Universitätsklinik Basel (Vorsteher: Prof. Dr. *C. Henschen*), sowie in der Medizinischen Universitätsklinik Basel (Vorsteher: Prof. Dr. *R. Staehelin*) beobachtet, und die in unserem Röntgeninstitut röntgenologisch untersucht wurden, mitgeteilt werden.

Die Vermutungsdiagnose „Spondylitis tuberculosa“ wurde sehr häufig gestellt. So wurden in der Zeit vom Juli 1930 bis Juli 1936 jährlich ca. 500 derartige Fälle an unser Röntgeninstitut zur röntgenologischen Sicherung der Diagnose überwiesen. Von diesen Fällen sollen hier nur diejenigen Berücksichtigung finden, bei denen eine ausführliche und exakte Krankengeschichte der Chirurgischen oder Medizinischen Universitätsklinik existiert. Die große Differenz zwischen der Zahl der Fälle mit der Vermutungsdiagnose „Spondylitis tuberculosa“ und der Zahl der bestätigten Fälle erhellt sich aus folgendem: Im Jahre 1931 wurden z. B. 550 Patienten mit der Diagnose bezw. Vermutungsdiagnose „Spondylitis tuberculosa“ dem Röntgeninstitut zugewiesen, davon 80 aus der Medizinischen und Chirurgischen Universitätsklinik; nur bei 3 von diesen 80 Patienten konnte die Diagnose bestätigt werden und zwar in 2 Fällen durch Autopsie und in einem weiteren Fall durch hinreichend beweiskräftiges Material der klinisch-röntgenologischen Untersuchung.

Insgesamt konnten auf diese Weise in den Jahren 1930—1936 50 Fälle von Spondylitis tuberculosa als diagnostisch genügend gesichert ermittelt werden. In der Hälfte dieser Fälle stand die Diagnose mit absoluter Sicherheit fest. Als letztes Beweismittel war in 11 Fällen die Autopsie anzusehen, in 7 Fällen die operative Einsichtnahme, in 6 Fällen die bakteriologische und in einem Fall die histologische Untersuchung. Bei der anderen Hälfte der Fälle erschien die klinisch-röntgenologische Symptomatologie hinreichend beweisend.

Im Folgenden sei nun detailliert auf unser Material von 50 Fällen eingegangen. Zur Erleichterung der Übersicht diene die tabellarische Anordnung, die nach den wesentlich erscheinenden Gesichtspunkten getroffen wurde.

Tabelle 1. Verteilung auf die Geschlechter.

Geschlecht	Zahl
Männlich	24
Weiblich	26
Gesamtzahl	50

Tabelle 2. Häufigkeit der Spondylitis tuberculosa in den einzelnen Lebensjahrzehnten.

	Dezennium							
	I.	II.	III.	IV.	V.	VI.	VII.	VIII.
Fälle	0	6	17	10	5	2	5	5

Weitaus am häufigsten wird also das dritte Jahrzehnt, am zweithäufigsten das vierte Jahrzehnt befallen.

Nur in einem Bruchteil der der Medizinischen und Chirurgischen Universitätsklinik überwiesenen Fällen lautete die Einweisungsdiagnose auf „Spondylitis tuberculosa". Bei 12 der 50 Patienten war den einweisenden Ärzten die Diagnose „Spondylitis tuberculosa" schon von früher her bekannt, nur für 38 bestand somit ein diagnostisches Problem. In 11 (28,9 %) von 38 Fällen erwies sich die Einweisungsdiagnose als richtig. Folgende Fehldiagnosen wurden gestellt:

Rheumatismus	9 mal
Ischias	5 mal
Tumor bezw. Tumormetastase	5 mal
Osteomyelitis	1 mal
Spondylosis deformans	1 mal
Lumbago	1 mal
Muskelzerrung	1 mal
Meningitis tuberculosa	1 mal

Bei folgenden parallel bestehenden Leiden wurde die Spondylitis tuberculosa überhaupt übersehen, die Kranken wurden eingewiesen als:

Kropf	1 mal
Nephritis, Arteriosklerose	1 mal
Degeneratio et Insufficientia cordis	1 mal

24 der oben erwähnten 38 Fälle, bei denen die richtige Diagnose noch zu stellen war, wiesen in ihrer Anamnese keinerlei Hinweise auf eine Spondylitis tuberculosa auf. In 4 Fällen (der 50) war in der Anamnese eine tuberkulöse Erkrankung anderer Organe beschrieben, bei 8 Fällen eine Pleuritis sicca bezw. exsudativa, bei einem Fall Skrofulose, bei einem weiteren fistelnde Abszesse.

Die Familienanamnese ergab in 9 (18 %) von 50 Fällen eine tuberkulöse Belastung.

Schon oft wurde die Frage aufgeworfen, ob ein Trauma bei der Entstehung einer Spondylitis tuberculosa eine Rolle spielen kann. Tatsächlich erfolgte bei 11 (22 %) unserer 50 Fälle ein Trauma im Bereich der Wirbelsäule, wobei 6 mal Frauen, 5 mal Männer betroffen waren. Tabelle 3 zeigt die Lokalisation des tuberkulös-spondylitischen Prozesses bei den 11 Fällen, bei denen ein Trauma eingewirkt hatte (die Lokalisation der übrigen 39 Fälle folgt in Tabelle 4). In den Krankengeschichten wurden im allgemeinen auf die Art und den genauen Einwirkungsort des Traumas ebenso wenig eingegangen, wie auf die zeitlichen Beziehungen zwischen Trauma und Auftreten klinischer Symptome. Deshalb mußte auf eine Beurteilung dieser Faktoren verzichtet werden.

Tabelle 3.

Zahl der Fälle		Lokalisation			
		Halswirbelsäule (W.-S.)	Brustwirbelsäule	Untere Brust- ob. Lenden-W.-S.	Lendenwirbelsäule
Männlich	5	1	2	0	2
Weiblich	6	0	3	1	2
Zusammen	11	1	5	1	4

Klinisch-röntgenologische Symptomatologie.

Schmerzen und Bewegungseinschränkungen: In 49 (98%) unserer Fälle waren Rückenschmerzen die ersten subjektiven Symptome, die die Patienten veranlaßten, den Arzt aufzusuchen. Charakteristischere Symptome, wie Druck-, Klopf- oder Stauchungsschmerz, sowie Steifigkeit oder Bewegungseinschränkung konnten nur in 26 (52%) unserer Fälle konstatiert werden.

Gibbus: Zur Bildung eines palpatorisch und röntgenologisch nachweisbaren Gibbus kam es in 24 (48%) der Fälle, wobei 12 mal die Brustwirbelsäule beteiligt war. Am zweithäufigsten war der Gibbus in der Lendenwirbelsäule lokalisiert.

Abszeß: Abszesse konnten palpatorisch nur 18 mal (36%) nachgewiesen werden, während die röntgenologische Untersuchung in 10 weiteren Fällen die Feststellung eines Abszesses ermöglichte, womit insgesamt der Nachweis eines Abszesses in 28 Fällen (56%) gelang. Hinzugefügt sei, daß in 6 weiteren Fällen ein Abszeß durch die Sektion aufgedeckt wurde (Gesamtzahl 34 = 68%).

Wie Fall 1 (Tuberkulose der Halswirbelsäule) dieser Arbeit zeigt, kann der röntgenologische Nachweis eines Abszesses unmöglich werden, wenn der Röntgenaufnahme die chirurgische Eröffnung und Entleerung des Abszesses vorausging. Bei Fehlen eines Abszeßschattens im Röntgenbild darf in solchen Fällen die Möglichkeit einer Wirbeltuberkulose nicht ausgeschlossen werden.

Es ist anzufügen, daß in 6 unserer Fälle von mit Staphylokokken mischinfizierten Abszessen erst im Tierversuch der Nachweis des Koch'schen Bazillus gelang und damit die Diagnose auf *Tuberkulose* ermöglichte. In zwei weiteren Fällen war die Untersuchung des Abszeßpunktates auf Bakterien im Ausstrichpräparat negativ; erst die Überimpfung auf Meerschweinchen bewies die tuberkulöse Ätiologie des Prozesses. Bei Vorhandensein eines Abszesses darf die Diagnose „Osteomyelitis" erst gestellt werden, wenn die Verimpfung des Abszeßeiters auf Eiernährböden und der Meerschweinchenversuch ein negatives Resultat für Tuberkelbazillen ergaben.

Symptome seitens des Zentralnervensystems: Der tuberkulöse Wirbelprozeß war in 17 (34%) unserer Fälle von Symptomen von Seiten des Zentralnervensystems begleitet. Unter den neurologischen Symptomen waren besonders häufig spastische Paresen, Hyper- und Hypästhesien, sowie Hyperreflexien.

Die oben angeführten Symptome (Gibbus, Abszeßbildung, neurologische Erscheinungen) traten einzeln oder kombiniert auf im Bereich der Halswirbelsäule 4 mal, der Brustwirbelsäule 18 mal, der unteren Brust- und oberen Lendenwirbelsäule 4 mal, und der

Lendenwirbelsäule 24 mal. In unserer Serie war somit die Lendenwirbelsäule am häufigsten befallen (48 %). Nachstehende Tabelle (Tabelle 4) zeigt, wie sich die einzelnen, oben erwähnten Symptome auf die verschiedenen Abschnitte der Wirbelsäule verteilten.

Tabelle 4.

Lokalisation	Zahl der Fälle	Zentralnervensystem	Gibbus		Abszeß	
			palpatorisch	röntgenologisch	palpatorisch	röntgenologisch
Hals-W.-S.	4	1	0	0	3	2
Brust-W.-S.	18	8	12	12	4	9
Untere Brust- obere Lenden-W.-S.	4	2	3	3	3	4
Lenden-W.-S.	24	6	9	9	8	13
Zusammen	50	17	24	24	18	28

Verbiegungen der Wirbelsäule: Welche Formveränderungen der Wirbelsäule bei Befallensein der verschiedenen Abschnitte auftraten, erhellt aus Tabelle 5. Am häufigsten war eine Skoliose, die palpatorisch in 13, röntgenologisch in 17 der Fälle festgestellt wurde. Skoliotische Veränderungen traten somit wesentlich häufiger auf, als Kyphosen und Kyphoskoliosen.

Tabelle 5.

Lokalisation	Skoliose		Kyphose		Kyphoskoliose	
	palpatorisch	röntgenologisch	palpatorisch	röntgenologisch	palpatorisch	röntgenologisch
Spondylitis cervicalis	1	1	1	2	0	0
Spondylitis dorsalis	5	6	1	2	1	1
Spondylitis dorsalis et lumbalis	0	1	0	0	0	0
Spondylitis lumbalis	7	9	0	0	1	2
Zusammen	13	17	2	4	2	3

Röntgenologisch ließ sich in 42 Fällen (84 %) eine *Höhenabnahme* des *Zwischenwirbelraumes* nachweisen; die Autopsie konnte in zwei weiteren Fällen eine Bandscheibenverschmälerung aufdecken. Der röntgenologische Nachweis eines tuberkulösspondylitischen Prozesses gelang also bei der überwiegenden Zahl

unserer 50 Patienten. Außer den Veränderungen des Zwischenwirbelabstandes lagen naturgemäß fast immer diese oder jene *Veränderungen* in der *Knochenstruktur* vor, wie sie auf Seite 36 unter den dort angegebenen 5 Gesichtspunkten aufgezählt sind.

Bei einigen Fällen sind noch besondere Bemerkungen am Platze:

Einmal fand sich bei der Autopsie ein ins Rektum durchgebrochener Abszeß. Durchbrüche von Senkungsabszessen tuberkulöser Genese in präformierte Hohlräume gehören nach *Öhlecker* zu den allergrößten Seltenheiten. Da obiger Abszeß in vivo nicht diagnostiziert wurde, und auch bei der Sektion eine bakteriologische Untersuchung unterblieb, konnte nicht aufgeklärt werden, ob dieser Abszeß etwa mischinfiziert war.

Ein Fall wurde klinisch als Tumormetastase der Wirbelsäule diagnostiziert. Autoptisch wurde dann eine Tuberkulose der Wirbelsäule und der Lungen gefunden. Es zeigt sich hier einmal mehr, wie wichtig es ist, eine Röntgenaufnahme der Lunge zu machen, wenn differentialdiagnostisch eine Spondylitis tuberculosa in Betracht gezogen werden muß.

Schließlich sei noch auf einen Fall von Lendenwirbelsäulentuberkulose hingewiesen, bei dem sich — ein relativ seltenes Vorkommen — röntgenologisch eine Spondylolisthesis fand.

II. Primär chronische Osteomyelitis.

Die *akute* Osteomyelitis verläuft in einer großen Zahl der Fälle stürmisch, meist unerkannt, oft unter der Diagnose einer anderen septischen Erkrankung und führt schnell zum Tode. Es gibt aber Fälle, die den stürmischen Infekt überleben und bei denen die lokalisierte Wirbelerkrankung den Ausgangspunkt für eine langsam schleichende, erst oft nach Jahren Erscheinungen machende Entzündung der Wirbelsäule bildet (also sekundär chronisch). Von dieser Gruppe zu trennen ist die seltene Form, bei der der stürmische Beginn überhaupt fehlt, sodaß von vorneherein der Charakter einer chronischen Erkrankung vorhanden ist (= *primäre chronische Osteomyelitis*). Es liegt im Wesen dieser Erkrankung, daß sie erst relativ spät zu Senkungsabszessen führt, wobei meist jegliches Fieber vermißt wird. Dadurch ist es leicht begreiflich, daß sie oft mit Spondylitis tuberculosa verwechselt wird und „daß die Kranken mit dieser Fehldiagnose unbeanstandet oft durch die Hände mehrerer Untersucher gehen" (*Oehlecker*). Die chronische Wirbelosteomyelitis unterscheidet sich durch ihren gutartigen Verlauf von der Spondylitis tuberculosa. *Oehlecker* beobachtete Patienten, die trotz reichlich sezernierenden Fisteln von chronischer Osteomyelitis in ihrem allgemeinen Befinden kaum betroffen und sogar arbeitsfähig waren.

So häufig die Osteomyelitis die langen Röhrenknochen befällt, so relativ selten die Wirbel, weshalb *Fränkel* sagen konnte, daß der einzelne Beobachter, selbst wenn er über großes Kranken- und

Sektionsmaterial verfügt, kaum Gelegenheit haben dürfte, eigene Erfahrungen über Osteomyelitis der Wirbelsäule im großen Umfang zu sammeln. *Kocher* erwähnt 1895 in seinem Werke „Die chirurgischen Infektionskrankheiten" die chronische Wirbelosteomyelitis führt aber selber keinen einzigen Fall an. 1898 beschrieb *Wohlgemuth* einen Fall mit multiplen septischen Symptomen, bei dem erst nach langem Bestehen Symptome auftraten, die zusammengefaßt zu der Diagnose einer chronischen Osteomyelitis der Wirbelsäule führten. *Wohlgemuth* gab dieser Krankheit den Namen „chronische Osteomyelitis der Wirbelsäule". 1912 veröffentlichte *Strong*, neben sechs akuten, zwei mehr chronische letal verlaufende Fälle von Osteomyelitis der Wirbelsäule. In der folgenden Zeit beschrieben *Schwarz* und *Fränkel* je einen Fall dieser Krankheit. 1925 teilte *Oehlecker* aus eigenem Material 7 Fälle mit, bei denen allerdings einmal das Kreuzbein Sitz der Erkrankung war.

Im Gegensatz zur Spondylitis tuberculosa befällt die chronische Wirbelosteomyelitis nach *Radt* weitaus häufiger die Wirbelbögen, die Dorn-, Gelenk- und Querfortsätze als die Körper. Im Gegensatz dazu waren bei den 7 Fällen *Oehlecker*'s ausschließlich die Wirbelkörper befallen. Ebenso bezweifeln *Gold*, *Schmorl*, *Junghans* und *Sternberg* die Behauptung *Radt*'s.

Unter den *Erregern* der Wirbelsäulenosteomyelitis steht an erster Stelle der Staphylococcus pyogenes aureus, dem eine gewisse spezifische Affinität zum Knochenmark zugesprochen werden muß (*Lenner*, *Strong*, *Oehlecker*). Selbst bei scheinbaren klinischen Heilungen, die beobachtet wurden, kann man nicht von einer Heilung im bakteriologischen Sinne sprechen. Die Staphylokokken können nämlich noch sehr lange ihre Virulenz behalten. *Schnitzler* berichtet sogar von einem Fall, bei dem er in einem seit 35 Jahren geschlossenen osteomyelitischen Herd noch virulente Staphylokokken fand. So ist auch *Oehlecker*'s Auffassung zu verstehen, daß es sich bei den Fällen von scheinbar primären chronischen Osteomyelitiden meist um Rezidive einer früheren akuten Erkrankung handelt, die aber in ihrem akuten Stadium zu keinem schweren klinischen Befund, Eiterung, Nekrose, Sequester und Fistelbildung geführt hat.

Oehlecker beschäftigte sich in seinen Arbeiten auch viel mit der Frage der Eintrittspforte in den Körper, die jeweils die Quelle für die chronische Osteomyelitis gebildet hat. Er konnte bei seinen Fällen vier Mal als Ursache einen Furunkel, einmal ein Nackenkarbunkel, einmal eine Angina und einmal ein schweres ossales Panaritium nach Verletzung als Eingangspforte nachweisen. In dem einen Falle *Wohlgemuth*'s war die Harnröhrenschleimhaut primärer Sitz. Immer ist ein solcher Ausgangsort nicht nachweisbar, manchmal kommen vermutungsweise kaum beachtete Schrunden, Aknepusteln, Ekzeme, Anginen, Stomatitiden, kariöse Zähne

in Frage. *Reye* betrachtete in einem Fall eines Säuglings die Milch der stillenden Mutter, die an einer eitrigen Mastitis litt, als Ursache der akuten Osteomyelitis.

Über die Pathologie der Osteomyelitis der Wirbelsäule im allgemeinen und ihrer chronischen Form im besonderen sind mehrfach eingehende Arbeiten erschienen (*Wilensky, Radt, Schmorl, Junghans*).

D) Differentialdiagnose zwischen Spondylitis tuberculosa und primär chronischer Osteomyelitis.

Hinsichtlich der Differentialdiagnostik der Erkrankungen der Wirbelsäule sei an dieser Stelle der Warnung *Oehlecker*'s gedacht: Im Zweifelsfalle ist immer eher eine tuberkulöse Ätiologie anzunehmen, als eine osteomyelitische, da die Tuberkulose überwiegend häufiger vorkommt. Andererseits rät er doch zu einer kritischen Prüfung entzündlicher Erkrankungen der Wirbelsäule und des Kreuzbeins, hinsichtlich der Sicherheit ihrer tuberkulösen Ätiologie. Es kommen bei den entzündlichen Erkrankungen der Wirbelsäule genau so leicht diagnostische Irrtümer vor, wie bei denen der langen Röhrenknochen. *Gold* erinnert daran, daß die klinischen Erscheinungen, die auf eine chronische Osteomyelitis der Wirbelsäule hindeuten, häufig sehr gering sind, zumal die erkrankte Wirbelsäule leicht und früh durch Knochenneubildung und paravertebrale Umklammerung im Bereich der Erkrankung gestützt wird.

Die *Schmerzen* können, wenn überhaupt vorhanden, sehr uncharakteristisch sein. Nach *Sussman* gibt es zwei Arten von Schmerzen. Es kann entweder ein diffuser spontaner Wirbelschmerz sein, der einige Tage oder sogar Wochen vor dem Auftreten der infektiösen Symptome manifest wird und bei Bewegung der Wirbelsäule sich verstärkt, oder ein Schmerz, der nur durch Druck auf das betroffene Gebiet ausgelöst wird. *Oehlecker* behauptet: „Rückenschmerzen im Bereich der Wirbelsäule bestehen bei den chronischen Fällen, wenn es sich nicht gerade um einen Unfall handelt, eigentlich nicht". *Radt* unterstützt diese Behauptung und betont, daß Schmerzsymptome (Druck-, Klopf- und Stauchungsschmerz) bei eitrigen Wirbelerkrankungen im Gegensatz zu tuberkulösen oft fehlen.

Für die Diagnose einer Wirbelsäulenentzündung und ihrer Lokalisation ist das Auftreten von *Abszessen*, die mehr oder minder plötzlich, mit mehr oder minder hohem Fieber und mit an Intensität wechselnden Schmerzen erscheinen, von Bedeutung. Der retropharyngeale Abszeß verursacht Schluckbeschwerden; Psoasabszesse machen oft, lange bevor sie an der Oberfläche erscheinen, Beugekontrakturen der beteiligten Muskulatur. Retroperitoneale Abszesse können sogar peritonitische Bilder vortäuschen (*Radt*).

Henle's Meinung, daß die Patienten bei der Osteomyelitis der Wirbelsäule zugrunde gehen, bevor es zur Bildung solcher Abszesse kommt, mag für viele Fälle zutreffen. *Oehlecker* wies Senkungsabszesse bei Fällen von Osteomyelitis mit verstecktem Knochenherd und schwer erreichbarer Lokalisation nach. Nach *Gold* stehen diese rezidivierenden Senkungs- und namentlich auch Psoasabszesse sogar im Vordergrund des klinischen Bildes. Sie erweisen sich bei der bakteriologischen Untersuchung meist als staphylokokkenhaltig und geben Anlaß zu chronischer Fistelung gutartiger Natur. Die Patienten sind, wie *Oehlecker* nachweist, durch diese Fistelung im allgemeinen wenig behindert, und die Wirbelsäule zeigt dabei eine verhältnismäßig gute Leistungsfähigkeit. Nach chirurgischer oder spontaner Eröffnung dieser Abszesse fand *Oehlecker* eher eine Besserung als eine Verschlimmerung des Allgemeinbefindens. Manchmal kommt es zu Erysipelen, häufiger zu gelegentlichem Fieberanstieg infolge Eiterretention; an den Fisteln selbst findet man Mischinfektionen mit Streptokokken, in der Tiefe der Knochenhöhle nur Staphylokokken (*Gold*).

Die osteomyelitische Entzündung der Wirbelsäule unterscheidet sich von der Tuberkulose durch die Tendenz zum Durchbruch in präformierte Hohlräume (*Oehlecker*), z. B. den retropharyngealen Raum, das Mediastinum, die Pleura, den retroperitonealen Raum, den Darm, den Harntraktus und ganz besonders die Blase.

Eine ganz besondere Bedeutung gewinnt aber der *Durchbruch* osteomyelitischer Wirbelprozesse in den *Wirbelkanal* und die Mitbeteiligung des in ihm verlaufenden Rückenmarks und seiner Häute. Die sich entwickelnde Pachy- und Leptomeningitis kann sich auch auf die Hirnhäute erstrecken. Im allgemeinen findet das Fortschreiten im Wirbelkanal unter den Zeichen der Rückenmarkskompression bezw. der Querschnittsmyelitis statt. Mitbeteiligung der Hirnhäute oder Befallensein des Halsmarkes verursacht Nackensteifigkeit; Übergreifen der Eiterung auf die Hirnsubstanz bewirkt, je nach Lokalisation, Reiz- oder Ausfallserscheinungen. Das Befallensein von sensiblen Nerven in ihrem zentralen oder ihrem Leitungsanteil äußert sich in hartnäckigen Neuralgien, Sensibilitätsstörungen oder eventuell völligen Anästhesien, das der motorischen in Paresen bezw. sogar völligen Lähmungen mit nachfolgender Atrophie der dazugehörigen Muskeln. Die Reflexe können sich verschieden verhalten. Nach der Mehrzahl der Autoren fehlen sie häufiger und sind nur selten gesteigert. Vollständige Heilung aller gestörten Funktionen tritt ein, wenn dem Eiter aus dem Wirbelkanal rechtzeitig Abfluß geschaffen wird.

Hinsichtlich der Bedeutung der Röntgenologie in der Frage der Pathologie der Wirbelsäule sind sich die Mehrzahl der Autoren darüber einig, daß das Röntgenbild nur ein, allerdings außerordentlich wichtiges und unentbehrliches Hilfsmittel ist. Es besitzt den großen Vorzug, das Krankheitsbild in den wechselnden Stadien festzuhalten.

Die Betrachtung des *Röntgenbildes* von Wirbeln muß m. E. unter folgenden Gesichtspunkten vorgenommen werden:

a) Abweichungen in der Form des einzelnen Wirbels.

b) Veränderungen in der Schattendichte.

c) Abweichungen in der regelmäßigen topographischen Lage der Wirbel zueinander: Mitbeteiligung der Bandscheiben.

d) Knochenneubildungen.

e) Weichteilschattenveränderungen (Abszesse).

Eine Aufnahme der verdächtigen Region der Wirbelsäule muß in zwei Ebenen erfolgen. *Burckhardt* hebt hervor, daß Sparsamkeit in den Röntgenaufnahmen zu Irrtümern führt, wobei die Röntgenuntersuchung den einzelnen entzündlichen Herd in der Wirbelsäule häufig festzustellen erlaubt, nicht aber eine ätiologische Entscheidung: Tuberkulose-, Staphylokokken- oder andere Infektion. Ein Übergreifen auf die Zwischenwirbelscheiben findet sich sowohl bei Tuberkulose als auch bei eitriger Osteomyelitis. Bei beiden finden sich auch Senkungsabszesse (*Schinz*).

a) *Abweichungen in der Form des einzelnen Wirbels.*

Sowohl bei der tuberkulösen, als auch bei der osteomyelitischen Erkrankung der Wirbel kann es im Falle der Heilung zu Gibbusbildung kommen. Das Ausbleiben eines Gibbus wird von zwei Autoren ganz verschieden begründet. *Mayer* (1925) erklärt dieses Ausbleiben folgendermaßen: Während des schweren entzündlichen Zustandes bei der osteomyelitischen Erkrankung stellt sich ein reflektorischer Krampf der Muskulatur ein, bei Rückgang der Entzündungserscheinungen, wenn dieselben nicht zu lange gedauert haben, kann sich die Formveränderung der Wirbelsäule wieder ausgleichen. Für seine Theorie spräche die Beobachtung von *Leriche* und *Jung*. Die andere Theorie wird durch *Oehlecker* vertreten, der das Ausbleiben eines dauernden Gibbus damit erklärt, daß die Zerstörungen des Wirbelkörpers bei der Osteomyelitis manchmal nur sehr gering sind, jedenfalls geringer als bei der Tuberkulose und daß bei Osteomyelitis unter dem Reiz der Entzündung rasch reaktive Wucherungsvorgänge eintreten, die bald zu einer Wiederherstellung des zerstörten Knochengewebes führen.

b) *Veränderungen in der Schattendichte.*

Neben den Formveränderungen der einzelnen Wirbelkörper zeigt uns das Röntgenbild Gewebsveränderungen des Knochens im wesentlichen in zwei Formen:

Einschmelzungsprozesse, die sich optisch als Aufhellungen dokumentieren, und

Sklerosierungen, die meist fleckweise durch eine vermehrte Kalkablagerung im Knochengewebe dichter gegenüber ihrer Umgebung erscheinen.

Oehlecker faßt seine Erfahrungen nach dieser Richtung bei der chronischen Osteomyelitis folgendermaßen zusammen: Die längere Zeit kranken bezw. in Heilung begriffenen Wirbel zeigen meist im Röntgenbild einen dichteren Schatten infolge Sklerosierung des Knochens. Dieses kommt besonders dort deutlich zum Ausdruck, wo gesunde Wirbel vergleichend betrachtet werden können. Das Röntgenbild der Wirbel mit sklerotischen Bezirken gleicht denjenigen bei osteoplastischen Metastasen. Selbstverständlich ist nach dem Röntgenbild allein die Abgrenzung der Osteomyelitis gegenüber der Tuberkulose oft schwer, vor allem, wenn es sich um eine ausgeheilte bezw. mehr gutartige, in Heilung gehende Tuberkulose handelt. Für eine Staphylokokkenosteomyelitis sprechen die auffällige und vor allem verhältnismäßig schnell sich entwickelnden Knochenablagerungen in Form einer Brückenbildung über der zerstörten Bandscheibe, neben der Sklerosierung der Wirbel. Je häufiger der abszedierende Prozeß der Wirbelsäule aufflackert, desto größer sind im allgemeinen die zurückbleibenden Knochenneubildungen.

c) *Mitbeteiligung der Bandscheiben.*

Die Frage der Beteiligung der Bandscheiben bei *Wirbelosteomyelitis* ist nach Häufigkeit und Ausmaß umstritten. Verschmälerungen der Zwischenwirbelräume, die sich röntgenologisch als Höhenabnahme dokumentieren, kommen außer bei Wirbelosteomyelitis bei verschiedenen anderen Krankheiten vor, z. B. Tuberkulose, Trauma, Degeneration (*Schmorl, Junghans*).

Allerdings ist, wie früher erwähnt, bei malignen Tumoren im Bereich der Wirbel der Zwischenwirbelraum eher normal breit oder sogar leicht verbreitert, während der oder die Wirbelkörper gleichmäßige oder ungleichmäßige Höhenabnahme zeigen.

Schmorl betonte, daß die Bandscheiben nur im Kindesalter Blutgefäße besitzen, dieselben aber mit fortschreitendem Alter verlieren und dadurch nicht selbständig von sich aus entzündlich erkranken können. Auch ein Übergreifen der Entzündung von Wirbelkörperrandherden auf die Bandscheibe kommt bei der Osteomyelitis nach *Schmorl* nur *selten* vor. Dieser fast ausschließlich auf autoptischen Untersuchungen beruhenden Auffassung *Schmorl*'s steht aber die Tatsache gegenüber, daß bei chronischer Wirbelsäulenosteomyelitis (auch bei Spondylitis infectiosa) fast regelmäßig eine Mitbeteiligung der Bandscheiben beobachtet wird, die sich im Röntgenbild als Verschmälerung des Zwischenwirbelraums manifestiert. *v. Holst* (1925) berichtet über 58 selbst beobachtete derartige Fälle nach Typhus, Fleck- und Rückfallfieber. *Puhl* (1929), *Carson* (1931) vertreten die Meinung, daß gerade die Verschmälerung des Zwischenwirbelraumes ein röntgenologisches Frühsymptom der Wirbelsäulenosteomyelitis und Spondylitis infectiosa abgibt, das in Erscheinung tritt, bevor die Randherde in

den Wirbelkörpern röntgenologisch erkennbar werden. In *Oehlecker*'s Fällen wurden die Bandscheiben röntgenologisch regelmäßig mitbetroffen gefunden. Auch *Schmorl*'s Schüler, *Junghans*, *Boehmig* u. a., beobachteten bei Osteomyelitis und Tuberkulose der Wirbelsäule die regelmäßige Mitbeteiligung der Bandscheiben. Die Einschmelzungsprozesse am Wirbelkörper und an den Bandscheiben führen zu einer Lageveränderung benachbarter Wirbel. Ausnahmsweise kommt es zu einem vollkommenen Abgleiten der Wirbel (Spondylolisthesis) und damit zu einer Abknickung der Längsachse der Wirbelsäule.

d) *Knochenneubildungen.*

Durch den entzündlichen Reiz, sowohl im Knochen, als auch in den benachbarten Knorpeln und Gelenkbändern, bilden sich bei der Wirbelosteomyelitis Knochenvorsprünge und knöcherne Brükken aus. Sie entwickeln sich am stärksten im Bereich des vorderen Längsbandes oder an den Randpartien des erkrankten Wirbels, die periostal mit diesem Band verbunden sind. Die Spangenbildung ist im Ganzen der Ausdruck eines reparatorischen Vorganges. Die Knochen- und gleichzeitige Bindegewebsbildung kann sowohl durch Einwachsen vom Wirbelkörper aus herkommen (*Schmorl* und *Junghans*), als auch dadurch, daß die zerstörte Bandscheibe durch mächtige Knochenspangen überbrückt wird (*Fränkel*, *Brock* und *Schmorl*). Knochenspangen und Randzacken entwickeln sich bei Miterkrankung der Bandscheibe bedeutend stärker. Die Zacken- und Brückenbildung hängt sehr wesentlich von der Dauer der Erkrankung ab, genau so wie die reaktive Sklerose der Wirbelkörper erst in den späten Stadien auftritt. Röntgenologisch ist dieser osteomyelitische Prozeß daran zu erkennen, daß der Zwischenwirbelraum durch mächtige Knochenspangen überbrückt wird, sodaß schließlich eine knöcherne Verschmelzung der befallenen Wirbelkörper miteinander erkennbar wird. So vollkommen heilt natürlich nicht in allen Fällen der entzündliche Prozeß in der zerstörten Bandscheibe aus.

Oehlecker hebt als Unterscheidungsmerkmal zwischen osteomyelitischer und tuberkulöser Erkrankung der Wirbel, neben ihrem verschiedenen Verhalten hinsichtlich der Sklerosierung der Knochensubstanz, die ausgeprägte Bildung von Spangen und Randzacken als für Osteomyelitis pathognomonisch an. *Wynen* allerdings ist der Meinung, daß in seltenen Fällen, und zwar meistens bei chronischen mischinfizierten Fällen von Wirbeltuberkulose, auch Randzacken beobachtet werden, wobei er gleichzeitig hervorhebt, daß bei der tuberkulösen Spondylitis die Zerstörung der Wirbelkörper viel umfangreicher, als bei chronischer Wirbelosteomyelitis und Spondylitis infectiosa ist.

Dabei muß hervorgehoben werden, daß auch bei Spondylarthrosis deformans derartige Knochenanlagerungen vorkommen,

die bereits *Beneke* 1897 beschrieben und richtig als Umbauvorgänge, als Reaktion auf die vorausgehende, den eigentlichen Beginn dieser Erkrankung bildenden Degenerationsvorgänge in der Bandscheibe gedeutet hat. Differentialdiagnostisch können diese Knochenneubildungen bei Spondylarthrosis deformans große Schwierigkeiten gegenüber der chronischen Osteomyelitis verursachen. Entscheidend für die Diagnose Spondylarthrosis deformans ist die Untersuchung, ob der krankhafte Prozeß sich nur auf einen oder einige benachbarte Wirbel beschränkt, oder ob er sich auf die verschiedensten Regionen der Wirbelsäule erstreckt.

e) *Abszesse.*

Schließlich kann uns das Röntgenbild noch Veränderungen der den Wirbeln benachbarten Weichteile zeigen. Paravertebrale Weichteilschatten können allein schon auf einem kollateralen entzündlichen Ödem beruhen, meistens sind sie jedoch der Ausdruck von eitrigen Prozessen. *Kulowski* hebt hervor, daß die Schattendichte einer paravertebralen Weichteilinfiltration uns keine differentialdiagnostischen Anhaltspunkte dafür gibt, ob es sich um eine osteomyelitische oder eine tuberkulöse Entzündung handelt. Fast immer sind die Weichteilschatten bei entzündlichen Erkrankungen doppelseitig, während bei malignen Neubildungen und Tumormetastasenerkrankungen Weichteilschatten, wenn überhaupt vorhanden, meist nur einseitig sichtbar sind. Bei der Spondylitis infectiosa kommen entsprechend ihrer Ätiologie und ihrer Wesensart Abszeßbildungen meistens nicht vor.

E) Kurze kritische Besprechung der klinischen und röntgenologischen Hauptsymptome der eigenen Fälle.

Bei Kenntnis der bisherigen Publikationen bestätigt die Betrachtung unserer Röntgenbilder, die sämtlich durch Sektion pathologisch-anatomisch geklärt sind, die außerordentliche Schwierigkeit und ganz besonders die Unmöglichkeit, aus dem Röntgenbild allein, ohne Zuhilfenahme der gesamten klinischen Beobachtungen, die Diagnose zu stellen.

Bei unserem Fall 1 (Tuberkulose der Halswirbelsäule) müssen wir den Beginn der Erkrankung auf ungefähr ein Jahr vor Aufnahme in die Klinik zurückverlegen. Das Röntgenbild ist einen Monat vor dem Exitus letalis aufgenommen, wobei die laterale Aufnahme fast gar keinen pathologischen Befund ergibt (außer einer minimalen Unschärfe der Knochensubstanz). Für eine tuberkulöse Entzündung spricht das Fehlen einer reaktiven Sklerosierung und das Ausbleiben von Spangen- und Brückenbildungen

bezw. Randzacken. Ganz besonders deutlich treten selbstverständlich die pathologischen Prozesse auf dem Röntgenbild des herausgenommenen Sektionspräparates in Erscheinung.

Die gleichen Gesichtspunkte gelten auch bei Betrachtung der Röntgenbilder von Fall 2 (Tuberkulose der 4. u. 5. Lendenwirbel). Hier spricht die nur sehr geringfügige Sklerosierung und die nur angedeutete brückenförmige Knochenspange zwischen dem 3. u. 4. Lendenwirbelkörper in Verbindung mit der hochgradigen Einschmelzung der Wirbelkörper für die tuberkulöse Ätiologie der Krankheit. Ganz besonders lehrreich sind diese Bilder, weil sie den Kliniker von dem anfangs durchaus berechtigten Verdacht einer malignen Neubildungserkrankung durch das charakteristische Verhalten der Zwischenwirbelräume abbringen mußten. Für einen Einschmelzungsprozeß sprach das Verschwinden der Zwischenwirbelräume, d. h. der Bandscheiben. Außerordentlich bemerkenswert erscheint ferner, daß die Psoasabszesse, die sich bei der Sektion fanden, und von denen der rechte auch klinisch deutlich palpabel war, auf den Röntgenbildern nicht erkennbar sind.

Zu diesen beiden Fällen von Wirbeltuberkulose gesellen sich die Fälle von chronischer Wirbelosteomyelitis hinzu. Die Röntgenogramme unseres Falles 3 (chronische Osteomyelitis der 4. u. 5. Brustwirbel) sind 4 bezw. 2 Monate vor dem Exitus aufgenommen worden. Das fortschreitende Zusammensintern des 5. Brustwirbels im Verlauf von 2 Monaten ist auf den Bildern sehr deutlich erkennbar. Das Studium der Gewebsstruktur der Wirbelkörper ist in diesem Falle erschwert durch die teilweise Überlagerung des Krankheitsherdes durch die Scapula. Die Intervertebralräume sind deutlich erhalten und gegenüber den gesunden Zwischenwirbelräumen nur geringfügig verschmälert. Dieses Verhalten der Intervertebralräume spricht gegen eine tuberkulöse Erkrankung. Randzackenbildungen sind deutlich erkennbar an den ventralen Flächen des 4. bis 6. Brustwirbelkörpers und verstärken damit die Annahme einer infektiösen Osteomyelitis, allerdings bleibt die Randzackenbildung auf die Wirbelkörper einer eng benachbarten Region beschränkt. Randzackenbildungen sind an den anderen gesunden Wirbeln nicht zu finden — differentialdiagnostisch wichtig gegen die Annahme einer Spondylarthrosis deformans. Es bleibt die differentialdiagnostische Deutung der Bilder: Chronische Osteomyelitis oder Tumormetastase? Bei letzterer haben wir nach der Mehrzahl der Autoren (*Gold, Demel*) einen Einschmelzungsprozeß im Wirbelkörper, aber gleichzeitig ein Intaktbleiben der Zwischenwirbelscheibe zu erwarten. Bei der Osteomyelitis sind sich die Autoren über die Mitbeteiligung der Bandscheibe nicht ganz einig. Im vorliegenden Fall sehen wir den Einschmelzungsprozeß im Wirbelkörper, finden die Bandscheibe, wenn auch verschmälert, so doch leidlich gut erhalten. Ihr Zustand ist deshalb röntgeno-

logisch schwer zu beurteilen, und damit ist die Differentialdiagnose zwischen malignem oder osteomyelitischem Prozeß sehr erschwert. Dieser Umstand veranlaßte den Röntgenologen, die Entscheidung der Frage offen zu lassen. Bei der Sektion ergab sich ja auch tatsächlich, daß die Bandscheiben im Ganzen relativ gut erhalten waren. Somit fehlte ein Kardinalsymptom für die röntgenologische Diagnose in der Richtung Osteomyelitis. Der Fall lehrt uns, daß das Verhalten der Zwischenwirbelscheibe für den Röntgenologen möglicherweise nicht so ausschlaggebend für die Diagnose sein kann, als bisher meist angenommen wurde. Auch bei einer Osteomyelitis kann die Zwischenwirbelscheibe von dem Einschmelzungsprozeß mehr oder minder verschont bleiben.

Daß in unserem letzten Fall 4 (chronische Osteomyelitis der 3.—8. Brustwirbel) das Röntgenbild nicht wesentlich zur Diagnose beitragen konnte, lag an dem unglücklichen Umstande, daß das schwere Allgemeinbefinden der Patientin eine seitliche Aufnahme verbot. Bei der Beurteilung dieses Falles muß ja außerdem ganz besonders berücksichtigt werden, daß der osteomyelitische Prozeß der Thorakalwirbel nicht, wie üblich, auf hämatogenem Wege entstanden war, sondern per continuitatem von den benachbarten Lungenpartien ausging, sodaß es sich eigentlich nicht um primäre chronische Osteomyelitis, die ja auf hämatogenem Wege entsteht, handelt. Auf dem Röntgenbild ist die Struktur von Th. 3—Th. 6 sehr unscharf. Das röntgenologisch wahrnehmbare Verschwinden der Intervertebralräume wird bei der Obduktion durch eine vollkommene knöcherne Ankylose der Wirbel erklärt. Die autoptisch sichtbaren Knochendefekte waren auf dem Röntgenbild nicht erkennbar.

F) Zusammenfassung.

Die Erfahrungen mit dem beschriebenen Krankenmaterial und die Ergebnisse der bisherigen Publikationen lassen sich in Kürze wie folgt zusammenfassen:

Auch heute noch gestaltet sich die Differentialdiagnose eines chronisch-entzündlichen Prozesses der Wirbelsäule — sei er nun tuberkulöser oder osteomyelitischer Natur — zu einem Problem, das oft genug nicht gelöst wird.

Parallel bestehende Erkrankungen anderer Organe können Anlaß zu diagnostischen Fehlschlüssen geben, die Differenzierung von anders gearteten Prozessen im Bereich der Wirbelsäule, insbesondere von Tumorerkrankungen, kann sich als äußerst schwierig erweisen.

Die sichere Unterscheidung zwischen chronischer Osteomyelitis der Wirbelsäule und Spondylitis tuberculosa ist auch bei Anwendung aller Hilfsmittel, die Klinik, Röntgeninstitut und Laboratorium bieten, nicht immer möglich. Immerhin kann man bei Anwendung aller dieser Hilfsmittel auch in komplizierten Fällen mindestens zu einer Wahrscheinlichkeitsdiagnose gelangen.

Herrn *Professor Lüdin*, dessen Institut die Röntgenogramme entstammen, erlaube ich mir an dieser Stelle für die Überlassung des Materials, sowie für seine lehrreiche Unterstützung bei der Bearbeitung desselben, meinen ergebensten Dank auszusprechen. Mein Dank gilt auch Herrn Professor *R. Staehelin*, Direktor der Medizinischen Universitätsklinik, ferner Herrn Prof. *C. Henschen*, Direktor der Chirurgischen Universitätsklinik, sowie Herrn Prof. *A. Werthemann*, Direktor des Pathologisch-anatomischen Instituts in Basel für die Überlassung der Krankengeschichten bezw. Sektionsprotokolle. Im gleichen Sinne gedenke ich dankend Herrn Professor *Lüdins* Assistenten, Herrn Dr. *E. A. Zimmer*, für seine wertvolle Hilfe bei Verfassung obiger Arbeit.

Literatur-Verzeichnis.

Beneke: 69. Vers. Dtsch. Naturf. und Ärzte, Braunschweig 1897.

Berger: Dtsch. med. Wsch., S. 1435, 1930.

v. Bergmann, E: Arch. orthop. Chir. 22, S. 118, 1924.

Bing, R.: Kompendium der topischen Gehirn- u. Rückenmarksdiagnostik 1934, 9. Aufl., Urban und Schwarzenberg Berlin.

Boehmig: Arch. klin. Chir. 158, S. 374, 1930.

Brock: Virchow's Arch. 272, S. 61, 1929.

Burckhardt: Beitr. klin. Chir. 149. S. 171, 1930.

Carson: Brit. J. of Surg. 18, S. 400, 1931.

Chasin: Fortschr. Röntgenstr. 37, S. 529, 1928.

David, J. Pierre: Dissertation sur les effets du mouvement et du repos, etc. Paris 1776.

Delpech, Jacques: de l'Orthomorphie 1, S. 241—251, Paris 1828.

Demel: Diagnostik chir. Erkrankungen 1935, 1. Aufl., Maudrich Wien.

Donati: Arch. klin. Chir. 79, S. 1116. 1906,

Doub und *Badgley*: Amer. J. of Röntgen. 25. S. 299, 1931. 27, S. 827, 1932.

Ellmer: Chirurg. 2, S. 308, 1930.

Fränkel, E.: Mitteil. a. d. Grenzgeb. 11, S. 1, 1903; 12, S. 419, 1903. Arch. klin. Chir. 122, S. 280, 1923. Fortschr. Röntgenstr. 30, S. 103, 1922/1923.

Freund: Arch. klin. Chir. 159, S. 434, 1930.

Gold: Neue dtsch. Chir. 54, S. 98—175, 195—225, 1933.

Gross: Dtsch. Z. Chir. 68, S. 95, 1903.

Hahn: Beitr. klin. Chir. 14, S. 263, 1895; 25, S. 176, 1899.

Henle: Handb. prakt. Chir. von Garré-Küttner-Lexer 1927, Bd. 4, 6. Aufl. Enke Stuttgart.

v. Holst: Z. orthop. Chir. 46. S. 321, 1925.

Joel: Diss. Kiel 1892/1893.

Junghans: Fortschr. Röntgenstr. 43, S. 275, 1931.

Kocher und *Taval*: Vorl. über chir. Infektionskrankh. I., 1895.

Kofmann: Arch. orthop. Chir. 30, S. 308, 1931.

Kulowski: J. bone a. joint Surg. 18, Nr. 2, S. 343, 1936.

Lannelogue: De l'osteomyélite aiguë pendant la croissance, S. 155, Paris 1879.

Lazarus: Amer. J. of Surg. 15, S. 82, 1932.

Lenner: Beitr. klin. Chir. 155, S. 223, 1932.

Leriche und *Jung*: Presse médicale 31, S. 561, 1931.

Lexer: Arch. klin. Chir. 53, S. 266, 1896.

Lexer, E. und *Kuliga, P.*: Untersuchungen auf Knochenarterien mittels Röntgenaufnahmen injizierter Knochen und ihre Bedeutung für einzelne pathologische Vorgänge am Knochensystem 1904, Hirschwald Berlin.

Lorenz, A.: Wiener Klinik 5, S. 127, 1889.
Mayer: J. bone a. joint Surg. 7, S. 957, 1925.
Middeldorpf: Klin. Wschr. 13, S. 475, 1935.
Morian: Dtsch. med. Wschr., S. 1258, 1893.
Oehlecker: Beitr. klin. Chir. 134, S. 1, 1925. Dtsch. Z. Nervenheilk. 117, S. 343, 1931. Chirurg. 4, S. 473, 1932.
Oliveras-Devesa: Rev. española de med. y cir. 94, S. 199, 1926, Jg. 9.
Osler: Zit. nach *Volhard*.
Pott, P.: The chirurgical Works, Bd. I, London 1808.
Puhl: Dtsch. Z. Chir. 228, S. 172, 1930.
De Quervain: Spez. chir. Diagnostik, S. 591—605, 1931, Vogel Leipzig.
Quincke: Mitteil. a. d. Grenzgeb. 11, S. 714, 1903; 34, S. 624, 1922.
Radt: Ebenda 41, S. 389, 1928/30.
Recklinghausen: Zit. nach *Gold*.
Reye: Arch. Kinderheilk. 62, S. 43, 1913.
Roederer: Quelques considérations sur la mal de Pott Bull. méd. 1926, Jahrg. 40.
Rummelhardt: Arch. klin. Chir. 160, S. 771, 1930.
Schilling: Das Blutbild, S. 195, 1933, 9/10. Aufl., Fischer Jena.
Schinz, Baensch und *Friedel*: Lehrbuch der Röntgendiagnostik 1932, Bd. I, Thieme Leipzig.
Schmieden: Verh. dtsch. Ges. Chir., 54. Tagung, 1930.
Schmorl, G.: Fortschr. Röntgenstr. 40, S. 18, 1929. Arch. orthop. Chir. 29, S. 389, S. 1931.
Schmorl und *Junghans*: Die gesunde und kranke Wirbelsäule im Röntgenbild 1932, Thieme Leipzig.
Schnitzler: Zentralblatt Bakt. und Parasit. 15, S. 270, 1894.
Schoenbauer, L.: Kirschner-Nordmann, Die Chirurgie, S. 1679, 1930, Bd. 2, Urban und Schwarzenberg Berlin.
Schwarz, E.: Beitr. klin. Chir. 119, S. 151, 1920.
Sgalitzer: Fortschr. Röntgenstr. 40, S. 761, 1929. Wien. klin. Wschr., S. 562, 1929.
Sorrell: Bull. Soc. nat. chirurg. Paris, 55, S. 658, 1929.
Steindler: Zit. nach *Schönbauer*.
Sternberg: Fortschr. Röntgenstr. 49, S. 32, 1934.
Struköw: Tuberkulose 15, S. 330, 1935.
Strong: The Lancet, S. 1576, 1912.
Sussman: Acta Radiolog. 14, S. 43, 1933.
Uehlinger: Zit. nach *Schinz*.
Volhard, F.: v. Bergmann-Staehelin, Handb. d. inn. Med., S. 635, 1931, Bd. 6, Springer Berlin.
Volkmann: Dtsch. Z. Chir. 132, S. 445, 1915.
Wiesinger: Zit. nach *Volkmann*.
Wilensky: Ann. Surg. 89, S. 561—570, 731—747, 1929.
Wohlgemuth: Berliner klin. Wschr. 35, S. 798, 1898.
Wuellstein: Zit. nach *Quincke*.
Wynen: Beitr. klin. Chir. 142, S. 322, 1928.